TÜRKİYE ROMATOLOJİ DERNEĞİ

Romatolojide Hedef 2025 Sempozyumu

9 - 11 Mayıs 2025

Wyndham Kalamış Marina Hotel
İstanbul

BİLDİRİ KİTABI

www.hedefromatoloji.org

DAVET

Değerli Meslektaşlarım,

Romatolojide Hedef Sempozyumu'nu 9-11 Mayıs 2025 tarihleri arasında Wyndham Kalamış Marina Hotel, İstanbul'da gerçekleştireceğiz. İstanbul Üniversitesi-Cerrahpaşa, Cerrahpaşa Tıp Fakültesi, İstanbul Üniversitesi, İstanbul Tıp Fakültesi ve Marmara Üniversitesi Tıp Fakültesi İç Hastalıkları Ana Bilim Dalı, Romatoloji Bilim dalları olarak düzenlediğimiz ve artık geleneksel hale gelen bu toplantının bu yıl dokuzuncusunu gerçekleştiriyoruz.

Önceki yıllarda olduğu gibi bu yıl da amacımız romatolojik hastalıkların tedavisinde güncel yaklaşımları, değişen tedavi hedeflerini, yeni tedavi ajanlarını ve eski ajanların yeni etkinlik ve güvenlilik verilerini tartışmak. Sempozyumumuzda güncel tedavi kılavuzlarına eleştirel bakıştan yeni geliştirilen Türkiye Romatoloji Derneği kılavuzlarına, biyolojik ve konvansiyonel ajanların etki mekanizmalarından farklı hastalıklardaki etkinlik ve güvenlilik verilerine uzanan zengin bir program oluşturmayı hedefledik.

Sizleri, tüm bu heyecan verici gelişmeleri birlikte tartışmak için 9-11 Mayıs tarihleri arasında Romatolojide Hedef 2025 sempozyumuna davet ediyoruz.

Sempozyum Başkanı
Prof. Dr. Gülen Hatemi

KURULLAR

Başkan

Gülen Hatemi

Düzenleme Kurulu

Fatma Alibaz
Bahar Artım Esen
Pamir Atagündüz
Haner Direskeneli
Sinem Nihal Esatoğlu
İzzet Fresko
Ahmet Gül
Vedat Hamuryudan
Murat İnanç
Nevsun İnanç
Melike Melikoğlu
Yeşim Özgüler
Emire Seyahi
Serdal Uğurlu
Yasemin Yalçınkaya

Düzenleme kurulu soyadına göre alfabetik olarak sıralanmıştır.

Bilimsel Program

9 Mayıs 2025, CUMA		
10:20	**Açılış**	Gülen Hatemi
10:30 – 11:00	Açılış Konuşması Oturum Başkanları: Sebahattin Yurdakul, Orhan Aral	
10:30 – 11:00	Randomize Kontrollü Çalışmanın Başına Gelenler	Hasan Yazıcı
11:00 – 12:30	**OTURUM 1: Tedavi Önerilerine Eleştirel Bakış 1** Oturum Başkanları: Lale Öçal, İzzet Fresko, Fatoş Önen	
11:00 – 11:20	Romatoid Artrit	Nevsun İnanç
11:20 – 11:40	Aksiyel Spondiloartrit	Pamir Atagündüz
11:40 – 12:00	Psoriatik Artrit	Servet Akar
12:00 – 12:30	Tartışma	
12:30 – 13:30	**ÖĞLE YEMEĞİ**	
13:30 – 15:00	**OTURUM 2: Tedavi Önerilerine Eleştirel Bakış 2** Oturum Başkanları: Emire Seyahi, Yasemin Şahinkaya, Merih Birlik	
13:30 – 13:50	Sistemik Skleroz ve İnterstisyel Akciğer Hastalığı	Ali Akdoğan
13:50 – 14:10	Sistemik Lupus Eritematozus	Murat İnanç
14:10 – 14:30	Behçet Sendromu	Gülen Hatemi
14:30 – 15:00	Tartışma	
15:00 – 15:30	**Uydu Sempozyumu – 1** CELLTRION Olgularla Remsima Konuşmacılar: Bahar Artım Esen, Pamir Atagündüz	
15:30 – 16:00	**KAHVE ARASI**	
16:00 – 17:00	**Sözlü Bildiriler** Oturum Başkanları: Dilek Solmaz, Fatma Alibaz, Yavuz Pehlivan	
16:00 – 16:10	Behçet Hastalığında İmmün Profilleme: Fenotiplerin Spesifik Sitokin ve Gen Ekspresyon İmzalarıyla İlişkilendirilmesi	Rabia Deniz

16:10 – 16:20	Behçet Sendromunda Damar Duvarı Kalınlığının Gerçek Tanısal Değeri	Ruken Alçın
16:20 – 16:30	Behçet sendromu'nda JAK inhibitörlerinin etkinliği ve güvenliliği: Sistematik literatür taraması	Berçemhan Sulu
16:30 – 16:40	Romatoid Artrit Hastalarında Eşlik Eden Sjögren Hastalığının Kardiyovasküler Risk Üzerine Etkisi	Nurnisa Bayram Akıncı
16:40 – 16:50	Antisentetaz Sendromu ile Diğer İdiyopatik İnflamatuar Miyopatilerin İzlem Sırasında Hasar Gelişimi Ve Sağkalım Açısından Karşılaştırılması –	Ezgi Şahin
16:50 – 17:00	SLE ve AFS'de plazmaferez ve immünadsorbsiyon tedavisi: Tek merkez kohorttan etkililik ve güvenlilik verileri	Ömer Uludağ
17:00 – 18:30	**OTURUM 3: TRD Önerileri** Oturum Başkanları: İhsan Ertenli, Ediz Dalkılıç, Emine Figen Tarhan	
17:00 – 17:25	Hepatit	Sedat Kiraz
17:25 – 17:50	Dev Hücreli Arterit	Kenan Aksu
17:50 – 18:15	Sjögren Sendromu	Veli Yazısız
18:15 – 18:30	Tartışma	
10 Mayıs 2025, CUMARTESİ		
09:00 – 10:00	**OTURUM 4: TNF İnhibitörleri** Oturum Başkanları: Süleyman Özbek, Mehmet Akif Öztürk, Ayten Yazıcı	
09:00 – 09:20	Hangi TNF İnhibitörü, Hangi Hastalık?	Nurullah Akkoç
09:20 – 09:40	Biyobenzerlerin Etkinliği ve Güvenliliği	Levent Kılıç
09:40 – 10:00	Tartışma	
10:00 – 10:30	**Uydu Sempozyumu – 2** abbvie Ankilozan Spondilit Tedavisinde Standart ve Sonrası Moderatörler: İzzet Fresko, Gökhan Keser Ankilozan Spondilit Tedavisinde Bio-Naif Hastada HUMIRA – Cemal Bes Ankilozan Spondilit Tedavisinde İlk TNFi Yetersizliğinde RINVOQ – Kenan Aksu	
10:30 – 11:00	**KAHVE ARASI**	
11:00 – 12:00	**OTURUM 5: TNF İnhibitörleri ve Güvenlilik** Oturum Başkanları: Ayşe Çefle, Süleyman Serdar Koca, Didem Arslan	
11:00 – 11:20	25 Yılda Güvenlilikleri İle İlgili Ne Öğrendik: Maligniteler	Yeşim Özgüler
11:20 – 11:40	25 Yılda Güvenlilikleri İle İlgili Ne Öğrendik: Tüberküloz ve Diğer Enfeksiyonlar	Cemal Bes
11:40 – 12:00	Tartışma	
12:00 – 12:30	**Uydu Sempozyumu – 3** Johnson&Johnson Innovative Medicine GO Master – Simponi ile AS'de 10 Yıllık Deneyim Moderatör: Ali İhsan Ertenli & Melike Melikoğlu Konuşmacılar: Serdal Uğurlu & Nevsun İnanç	
12:30 – 13:30	**ÖĞLE YEMEĞİ**	
13:30 – 15:20	**OTURUM 6: IL17 ve IL12/23 İnhibisyonu** Oturum Başkanları: Şule Apraş Bilgen, Hakan Emmungil, Şükran Erten	
13:30 – 13:50	IL-17 ve IL23'ün İnflamasyondaki Rolü	Timuçin Kaşifoğlu
13:50 – 14:10	AxSpA ve PsA'da IL17 İnhibitörleri	Umut Kalyoncu
14:10 – 14:30	Diğer Sistemik İnflamatuar Hastalıklarda IL17 İnhibisyonu	Nihal Esatoğlu
14:30 – 14:50	L12/23 İnhibisyonu Tek Başına IL23 İnhibisyonundan Farklı Mı?	Sibel Bakırcı

14:50 – 15:20	Tartışma	
15:20 – 15:50	**Uydu Sempozyumu – 4** Romatolojik Hastalıkların Tedavisinde IXIFI Konuşmacı: Cemal Bes	
15:50 – 16:10	**KAHVE ARASI**	
16:10 – 17:40	**OTURUM 7: Eskimeyen Tedavi Ajanları** Oturum Başkanları: Sevil Kamalı, Şule Yaşar Bilge, Duygu Temiz Karadağ	
16:10 – 16:30	Koksibler Ne Getirdi, Ne Götürdü?	Vedat Hamuryudan
16:30 – 16:50	Vaskülitlerde Leflunomidin Yeri Var Mı?	Nilüfer Alpay Kanıtez
16:50 – 17:10	Kalsinörün İnhibitörlerinin Romatolojideki Yeri	Abdülsamet Erden
17:10 – 17:40	Tartışma	
17:40 – 18:40	**OTURUM 8: Akılcı İlaç Oturumu** Oturum Başkanları: Emel Gönüllü, Adem Küçük, Gezmiş Kimyon	
17:40 – 18:00	Romatolojik Hastalıklarda SGLT2'nin Rolü	Berna Yurttaş
18:00 – 18:20	Osteoporoz Tedavisine Güncel Yaklaşım	Nurdan Gül
18:20 – 18:40	Erişkin Romatolojik Hastada Aşılama	Nuran Türkçapar
11 Mayıs 2025, PAZAR		
09:00 – 09:30	**KONFERANS** Oturum Başkanları: Melike Melikoğlu, Haner Direskeneli	
09:00 – 09:30	Cytokine-based or Cell-based Taxonomy?	Georg Schett
09:30 – 11:20	**OTURUM 9: IL1 ve IL6 inhibisyonu** Oturum Başkanları: Huri Özdoğan, Yasemin Kabasakal	
09:30 – 09:50	Otoinflamatuar Hastalıklarda IL 1 İnhibisyonu	Özgür Kasapçopur
09:50 – 10:10	İnflammasomopatilerde Yeni Tedavi Hedefleri	Serdal Uğurlu
10:10 – 10:30	Kolşisinin Genişleyen Endikasyonları	Ahmet Gül (Online)
10:30 – 10:50	IL6 Inhibition in Vasculitis: What is New?	Maria Cid
10:50 – 11:20	Tartışma	
11:20 – 11:50	**KAHVE ARASI**	
11:50 – 12:20	**Uydu Sempozyumu – 5** Pulmoner Fibroziste Progresyonu Yavaşlatın Konuşmacılar: Murat İnanç, Cemal Bes	
12:20 – 13:30	**ÖĞLE YEMEĞİ**	
13:30 – 15:00	**OTURUM 10: JAK İnhibitörleri** Oturum Başkanları: Eftal Yücel, Cengiz Korkmaz, Zevcet Yılmaz	
13:30 – 13:50	JAK İnhibitörleri Birbirinden Ne Kadar Farklı?	Gökhan Keser
13.50 – 14:10	Güvenlilik İle İlgili Yeni Ne Var?	Burak İnce
14:10 – 14:30	JAK İnhibitörlerinin Yeni Kullanım Alanları	Haner Direskeneli
14:30 – 15:00	Tartışma	
15:00 – 15:30	**KAHVE ARASI**	

15:30 – 16:30	**OTURUM 11: Ufuktaki Tedavi Modaliteleri İle İlgili Bilmemiz Gerekenler 1** Oturum Başkanları: Esen Kasapoğlu, Emine Duygu Ersözlü, Seval Masatlıoğlu Pehlivan	
15:30 – 15:50	Tip 1 İnterferon Blokajı	Bahar Artım Esen
15:50 – 16:10	Tirozin Kinaz 2 İnhibisyonu	Hakan Babaoğlu
16:10 – 16:30	Tartışma	
16:30 – 17:30	**OTURUM 12: Ufuktaki Tedavi Modaliteleri İle İlgili Bilmemiz Gerekenler 2** Oturum Başkanları: Mehmet Engin Tezcan, Gül Güzelant Köse, Mehmet Soy	
16:30 – 16.50	Ufuktaki CD20 Monoklonal Antikorları	Neslihan Yılmaz
16:50 – 17:10	Aktivin Sinyal İnhibisyonu	Mustafa Erdoğan
17:10 – 17:30	Tartışma	
17:30	**Kapanış**	

SÖZLÜ BİLDİRİLER

[SS-01]

Behçet Hastalığında İmmün Profilleme: Fenotiplerin Spesifik Sitokin ve Gen Ekspresyon İmzalarıyla İlişkilendirilmesi

Rabia Deniz[1], Rabia Deniz[2], Gizem Gülfidan[4], Cemal Bes[2], Zeliha Emrence[5], Fatma Alibaz Öner[6], Sema Sırma Ekmekçi[5], Neslihan Abacı[5], Haner Direskeneli[6], Ahmet Gül[3], Kazım Yalçın Arga[4], Can Erzik[7]
[1]Sağlık Bilimleri Üniversitesi Başakşehir Çam ve Sakura Şehir Hastanesi, Romatoloji Kliniği
[2]Marmara Üniversitesi, Tıp Fakültesi, Sağlık Bilimleri Enstitüsü, Tıbbi Biyoloji ve Genetik Anabilim Dalı
[3]İstanbul Üniversitesi, İstanbul Tıp Fakültesi, İç Hastalıkları Anabilim Dalı, Romatoloji Bilim Dalı
[4]Marmara Üniversitesi, Mühendislik Fakültesi, Biyomühendislik Bölümü
[5]Aziz Sancar Deneysel Tıp Enstitüsü, Genetik Anabilim Dalı
[6]Marmara Üniversitesi, Tıp Fakültesi, İç Hastalıkları Anabilim Dalı, Romatoloji Bilim Dal
[7]Marmara Üniversitesi, Tıp Fakültesi, Tıbbi Biyoloji Anabilim Dalı

Amaç: Behçet hastalığı (BH), kronik, sistemik inflamatuvar bir hastalıktır. Oral aft, genital ülser ve üveit temel triad olmakla birlikte, vasküler, nörolojik ve gastrointestinal tutulum önemli morbidite kaynaklarıdır. BH'nin farklı fenotiplerinde doğal ve adaptif bağışıklık yollarının rolü ve immünopatogenezdeki etkileri incelenmiştir.
Gereç-Yöntem: Aktif ve remisyon dönemlerindeki BH hastalarının serum örneklerinde ELISA yöntemiyle sitokin analizi ve PBMC'lerden transkriptom analizleri yapılmıştır. Fenotipler arası farklılıkları değerlendirmek için diferensiyal gen ekspresyon analizi yapılmıştır.
Bulgular: Çalışmaya 41 aktif BH hastası(aBH) (E/K:9/32, medyan yaş:29 [18–46]), 35 remisyon BH (rBH) (E/K:9/26, medyan yaş:29 [18–46]) ve 9 sağlıklı kontrol (SK) (E/K:3/6, medyan yaş:28 [23–32]) dahil edilmiştir. aBH grubundaki 19 hasta mukokutanöz tutulumlu (m-aBH), 11 hasta oküler tutulumlu (o-aBH) ve 11 hasta vasküler tutulumlu (v-aBH) olarak sınıflandırılmıştır. ELISA sonuçları Şekil 1'de sunulmuştur. Serum IFN-gamma düzeyleri, aktif hastalığı olan grupta remisyon grubuna göre anlamlı olarak daha yüksek bulunmuştur(116'ye karşı 92 pg/ml, p=0.022). Serum IL-35 düzeyleri sağlıklı kontrol grubunda, aktif ve remisyon gruplarına kıyasla anlamlı olarak daha yüksek saptanmıştır(p=0.05). IL-17 ile ilişkili sitokin düzeyleri oküler BH grubunda daha düşük olup, bu sitokinler tedavi sonrası oküler BH grubunda artarken, mukokutanöz ve vasküler BH gruplarında azalmıştır. Transkriptom analizleri aktif BH hastalarının 29 m-aBH, 10 v-aBH ve 4 o-aBH alt grupları ile 15 sağlıklı kontrol üzerinde gerçekleştirilmiştir. Doğal bağışıklık, inflamazom aktivasyonu, kazanılmış bağışıklık ve bu inflamatuvar süreçleri düzenleyen genlerin ekspresyon profillerinde anlamlı farklılıklar saptanmış olup, bu veriler Şekil 2'de özetlenmiştir. ELISA bulgularına paralel olarak, IL-17 ile ilişkili sitokin ekspresyonları oküler BH grubunda azalmıştır. Vasküler BH grubunda anjiyogenez ve hematopoez ile ilişkili belirli genlerin(VEGF, HIF1A ve FLT3) ekspresyonunun 4–13 kat arttığı gözlemlenmiştir.
Sonuç: BH fenotiplerinde doğal ve adaptif bağışıklık yollarının farklı roller oynadığı, özellikle oküler BH'de IL-17 yanıtının düşük olduğu ve vasküler BH'de anjiyogenez, hematopoez ve inflammazomla ilişkili genlerin belirgin aktivasyonu görülmüştür. Bulgular farklı fenotiplerdeki tedavi yanıtlarını açıklama ve yeni tedavi stratejileri için potansiyel hedefler belirlemiştir.

Anahtar Kelimeler: Behçet hastalığı, doğal bağışıklık, transkriptom analizi

Şekil 1

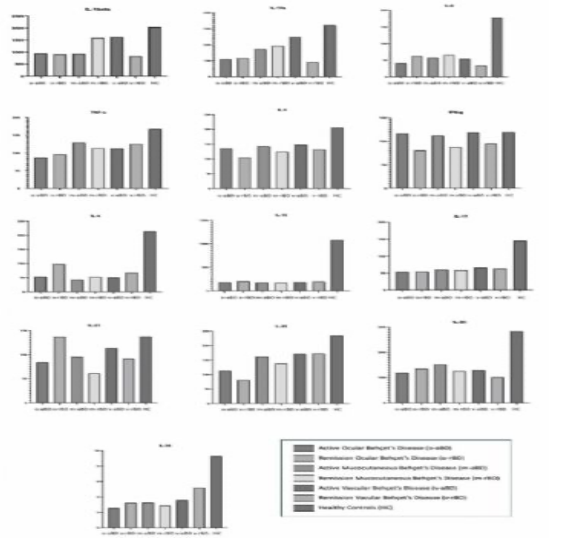

Üç fenotipik alt gruptaki (oküler, mukokutanöz, vasküler BH) ve sağlıklı kontrollerde aktif ve remisyon durumuna göre medyan sitokin serum seviyeleri

Şekil 2

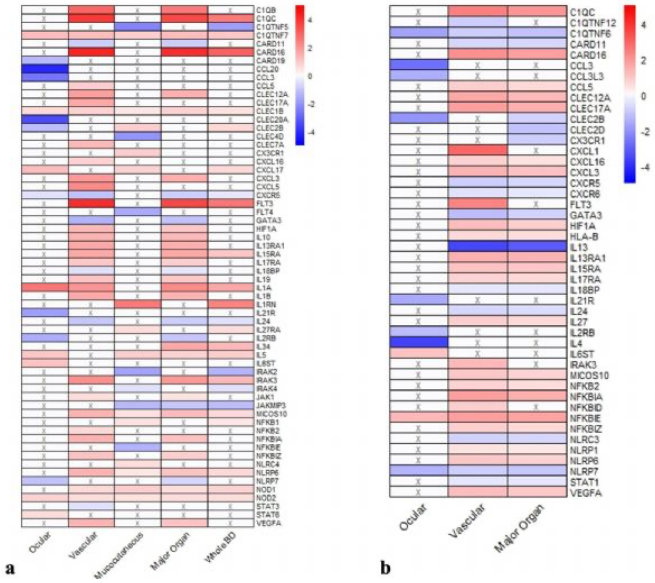

Aktif Behçet hastalarında gen ekspresyon profilleri ve alt gruplara göre karşılaştırmaları.

[SS-02]

Behçet sendromu'nda JAK inhibitörlerinin etkinliği ve güvenliliği: Sistematik literatür taraması

Berçemhan Sulu[1], Sinem Nihal Esatoğlu[2], İbrahim Hatemi[3], Aykut Ferhat Çelik[3], Gülen Hatemi[2]
[1]İstanbul Üniversitesi-Cerrahpaşa, Cerrahpaşa Tıp Fakültesi, İç Hastalıkları Anabilim Dalı, Romatoloji Bilim Dalı, İstanbul, Türkiye
[2]İstanbul Üniversitesi-Cerrahpaşa, Cerrahpaşa Tıp Fakültesi, İç Hastalıkları Anabilim Dalı, Romatoloji Bilim Dalı, İstanbul, Türkiye; Behçet Hastalığı Uygulama ve Araştırma Merkezi, İstanbul Üniversitesi-Cerrahpaşa, İstanbul, Türkiye
[3]İstanbul Üniversitesi-Cerrahpaşa, Cerrahpaşa Tıp Fakültesi, İç Hastalıkları Anabilim Dalı, Gastroenteroloji Bilim Dalı, İstanbul, Türkiye

Giriş: Anti-TNF monoklonal antikorlar, Behçet sendromunda en önemli morbidite ve mortalite nedeni olan majör organ tutulumu ile yaşam kalitesini önemli derecede azaltan dirençli mukokutanöz ve eklem tutulumu tedavisinde en sık kullanılan biyolojik ajanlardır. Behçet sendromundaki multifaktoriyel immün mediyatörlerinin ve JAK sinyal yolaklarının işlevselliğinin gösterilmesi ile yakın zamanda JAK inhibitörleri tedavide denenmeye başlandı. Biz burada JAK inhibitörlerinin etkinliği ve güvenliliğini araştırmak üzere yapmış olduğumuz sistematik literatür taramasının sonuçlarını sunmaktayız.

Gereç-Yöntem: PubMED, EMBASE ve Cochrane Library'de "Behçet and (JAK OR tofacitinib OR baricitinib OR upadacitinib OR filgotinib OR janus)" anahtar kelimeleri ile herhangi bir kısıtlama yapmadan iki araştırmacı tarafından bağımsız olarak literatür taraması yapıldı. Behçet sendromu nedeni ile JAK inhibitörü başlanmış ve tedavi yanıtına dair sonlanım noktası vermiş olan tüm vaka ve vaka serileri dahil edildi. Toplamda 306 makaleden 18 makaledeki 92 hasta analize dahil edildi. Hastaların 4'ünde (%4.3) birden fazla JAK inhibitörü kullanım öyküsü mevcuttu.

Bulgular: Analize dahil edilen 16 (%17.4) hasta upadasitinib, 49 (%53.3) hasta tofasitinib, 31 hasta (33.7%) barisitinib almıştı. JAK inhibitörü başlama endikasyonu öncelikli olarak 18 (%19.6) hastada üveit, 22 (%23.9) hastada vasküler tutulum ve 46 hastada (%50) gastrointestinal tutulum idi. Geriye kalan 5 (%5.4) hasta dirençli mukokutanöz ve/veya eklem tutulumu nedeni ile JAK inhibitörü kullanmıştı. Hastaların hemen hemen tümü daha öncesinde konvansiyonel ve/veya en az 1 anti-TNF monoklonal antikoruna dirençli hastalardı. Ciddi yan etki, biri anemi, biri pnömoni ve üçü herpes zoster olmak üzere 5 (%5.4) hastada gözlenmiş olup hiçbir hastada tromboz bildirilmemişti.

Sonuç: JAK inhibitörleri anti-TNF monoklonal antikorlara dirençli veya intoleran major organ tutulumu hastalarda ümit vaat eden bir tedavi seçeneği gibi görünmektedir. Etkinliği ve güvenliliğini tam anlamı ile değerlendirmek için kontrollü çalışma gerekmektedir.

Anahtar Kelimeler: Behçet sendromu, JAK, upadacitinib

[SS-03]

Behçet Sendromunda Damar Duvarı Kalınlığının Gerçek Tanısal Değeri

Ruken Alçın[1], Yasemin Kayadibi[2], Ayşenur Kahveci[2], Sinem Nihal Esatoğlu[3], İbrahim Adaletli[2], Yeşim Özgüler[3], Melike Melikoğlu[3], Gülen Hatemi[3]
[1]İstanbul Üniversitesi-Cerrahpaşa, Cerrahpaşa Tıp Fakültesi, İç Hastalıkları Ana Bilim Dalı, İstanbul
[2]İstanbul Üniversitesi-Cerrahpaşa, Cerrahpaşa Tıp Fakültesi, Radyoloji Ana Bilim Dalı, İstanbul
[3]İstanbul Üniversitesi-Cerrahpaşa, Cerrahpaşa Tıp Fakültesi, İç Hastalıkları Ana Bilim Dalı; Romatoloji Bilim Dalı, İstanbul

Amaç: Behçet sendromunda (BS) yapılan birçok çalışmada, kontrol grubuna kıyasla ven duvar kalınlığının arttığı gösterilmiştir.Ultrasonografi (USG) ile ven duvar kalınlığının ölçülmesi, BS'yi diğer hastalıklardan ayırt etmede potansiyel bir tanısal araç olarak önerilmiştir. Ancak, bu yöntemin tanısal değeriyle ilgili çalışmalar çelişkili sonuçlar vermektedir. Ven duvar kalınlığı ölçümünün tanısal değerini değerlendirmenin en iyi yöntemi, BS şüphesiyle tarama amacıyla başvuran hastalarda USG ile ana femoral ven (AFV) duvarı kalınlığının ölçülmesi olacaktır.
Gereç-Yöntem: Mayıs 2023 ile Aralık 2023 arasında BS taraması için kliniğimize başvuran tüm bireyler çalışmaya dahil edildi. Kontrol grubu olarak alt ekstremite derin ven trombozu (DVT) olan 30 vasküler BS hastası ile 36 sağlıklı birey çalışmaya alındı. İki radyolog, tanılara kör olarak AFV duvar kalınlığını bağımsız olarak ölçtü. Ölçüm sonuçları ortanca ve çeyrekleraası olarak sunuldu ve gruplar arasındaki farklılık Kruskal–Wallis testi ile analiz edildi.
Bulgular: BS şüphesiyle taramaya alınan 84 bireyin 45'inde BS, 39'unde ise Behçet dışı hastalıklar (non-BS) saptandı.Ortanca AFV kalınlığı en yüksek vasküler BS hastalarında [sağda 0,76 mm (0,63-0,87) ve solda 0,71 mm (0,62-0,86)] gözlenmiş olup bunu sırasıyla BS hastaları [sağda 0,59 mm (0,53-0,69) ve solda 0,60 mm (0,50-0,68)], non-BS hastaları [sağda 0,58 mm (0,50-0,66) ve solda 0,57 mm (0,49-0,67)] ve sağlıklı bireyler [sağda 0,49 mm (0,47-0,53) ve solda 0,48 mm (0,43-0,50)] izledi. Vasküler BS hastalarında her iki taraf AFV kalınlığı anlamlı şekilde yüksek, sağlıklı kontrollerde ise düşük bulundu (tüm karşılaştırmalar için $p<0.001$). Diğer yandan, tarama için başvuran BS hastaları ile non-BS hastaları arasında anlamlı bir fark yoktu.
Sonuç: AFV duvarı hem BS hem de non-BS hastalarında sağlıklı bireylere kıyasla daha kalındı. Ancak AFV duvar kalınlığı ölçümü, kliniğimize BS şüphesiyle yönlendirilen hastalarda BS ile diğer hastalıkların ayırıcı tanısında yardımcı olmadı. Vasküler BS hastalarında AFV duvar kalınlığının anlamlı olarak daha yüksek olması, bunun damar duvarındaki inflamasyona mı yoksa damar yeniden şekillenmesine mi bağlı olduğu sorusunu gündeme getirmektedir.

Anahtar Kelimeler: behçet sendromu, tanı testi, ven duvar kalınlığı

[SS-04]

Romatoid Artrit Hastalarında Eşlik Eden Sjögren Hastalığının Kardiyovasküler Risk Üzerine Etkisi

Nurnisa Bayram Akıncı[1], Mustafa Erdoğan[2], Burcu Aksoy[3], Gonca Mumcu[4], Nevsun İnanç[2]
[1]Marmara Üniversitesi Tıp Fakültesi, İç Hastalıkları Anabilim Dalı, İstanbul, Türkiye
[2]Marmara Üniversitesi Tıp Fakültesi, İç Hastalıkları Anabilim Dalı, Romatoloji Bilim Dalı, İstanbul, Türkiye
[3]İstanbul Üniversitesi-Cerrahpaşa, Lisansüstü Eğitim Enstitüsü, Sağlık Yönetimi Anabilim Dalı, İstanbul, Türkiye
[4]İstanbul Okan Üniversitesi, Diş Hekimliği Fakültesi, İstanbul, Türkiye

Giriş:
Romatoid artrit (RA) ve Sjögren hastalığında (SjH) kardiyovasküler risk (KVR) artmıştır ve bu durum hastalık morbiditesine katkıda bulunur. Ancak, RA hastalarında eşlik eden SjH'nın KVR üzerindeki etkisi net değildir.
Amaç:
Bu çalışmanın amacı, RA hastalarında eşlik eden SjD'nin KVR üzerindeki etkisini araştırmaktır.
Yöntem:

1995-2024 yılları arasında romatoloji polikliniğinde takip edilen RA hastalarının tıbbi kayıtları incelendi. Majör kardiyovasküler olaylar (akut miyokard enfarktüsü, iskemik kalp hastalığı) ve majör olmayan kardiyovasküler olaylar (serebrovasküler hastalıklar, tromboembolik olaylar, kalp yetmezliği, periferik vasküler hastalıklar) dâhil olmak üzere demografik ve klinik veriler standart bir veri tablosuna kaydedildi.
Eşlik eden SjH varlığına göre iki hasta grubu oluşturularak majör ve majör olmayan KVR olaylarının sıklığı ve ilişkili değişkenler karşılaştırıldı. 18 yaş altı veya 75 yaş üstü hastalar, RA dışı otoimmün hastalıklarla ilişkili SjH tanısı olanlar, kronik HIV/HCV enfeksiyonu öyküsü, IgG4 ilişkili hastalık, sarkoidoz veya lenfoproliferatif hastalık öyküsü olanlar ve son bir yılda takip edilmeyenler çalışmaya dâhil edilmedi.

Sonuç:

Yetersiz veri ve takip süresi nedeniyle KVR değerlendirmesi yapılamayan 828 hasta hariç tutuldu. Çalışmaya 186 izole RA (iRA) hastası ve 41 RA + SjH (RA/SjH) hastası alındı. Demografik ve klinik özellikler Tablo 1'de sunulmuştur.
Majör kardiyovasküler olayların görülme sıklığı benzerdi. Ancak, majör olmayan kardiyovasküler olaylar RA/SjH grubunda daha sık görüldü (%29'a karşı %11, p=0.006). RA/SjD grubunda anti-SSA pozitif hastalarda, anti-SSA negatif olanlara göre majör olmayan olay sıklığı daha yüksekti (%58'e karşı %42, p=0.012). iRA grubunda majör KVR olayları; ileri yaş, yüksek BMI, steroid kullanımı ve hastalık aktivitesiyle ilişkiliydi. Ayrıca, majör olmayan olay görülen tüm iRA hastaları biyolojik tedavi altındaydı; bu da hastalığın en az bir evresinde yüksek aktivite gösterdiğini düşündürmektedir.

Tartışma :

Bu çalışma, majör KVR olaylarının iRA ve RA/SjH hastaları arasında benzer sıklıkta olduğunu göstermiştir. Ancak, majör olmayan KVR olaylar RA/SjH hastalarında daha yaygındır. Özellikle anti-SSA pozitifliği bu riski daha da artırıyor görünmektedir.iRA grubunda majör olaylar klasik risk faktörleri olan ileri yaş, yüksek BMI, steroid kullanımı ve hastalık ciddiyeti ile ilişkilidir. Bu bulgular, eşlik eden SjH'nın RA hastalarında inflamatuar süreçleri artırarak majör olmayan kardiyovasküler olaylara katkı sağlayabileceğini göstermektedir. Biyolojik tedavi ile majör olmayan olaylar arasındaki ilişki, kalıntı hastalık aktivitesi veya başka nedenlerle açıklanabilir; bu konunun ileri çalışmalarda araştırılması gerekmektedir.

Tablo 1. Demografik ve Klinik Özellikler

	iRA (İzole Romatoid Artrit)	RA/SjH (RA + Sjögren Sendromu)	P değeri
Hasta sayısı	186	41	-
Yaş, ortalama (SS)	58,6 (10,4)	60 (8,6)	0.954
Kadın, n (%)	132 (72)	35 (85)	0.07
Sigara içimi, n (%)	61 (33)	11 (26.8)	0.5
Hipertansiyon, n (%)	80 (43)	17 (41.5)	1
Diyabet, n (%)	63 (34)	15 (36.6)	0.7
Hiperlipidemi, n (%)	49 (26.3)	8 (19.5)	0.4
Vücut kitle indeksi (VKİ), ort.	26,2 (3.8)	27,5 (4)	0.149
ANA pozitif, n (%)	54 (29)	31 (76)	<0.001
Anti-SSA pozitif, n (%)	3 (1.6)	26 (63.4)	<0.001
RF pozitif, n (%)	127 (68)	33 (80)	0.1
Anti-CCP pozitif, n (%)	126 (67.7)	34 (82)	0.06
Kortikosteroid, n (%)	81 (43)	13 (31.7)	0.2
Konvansiyonel DMARD, n (%)	175 (82.5)	37 (17.5)	0.4
TNF-α inhibitörleri, n (%)	70 (37.6)	9 (22)	0.1
Diğer bDMARD/tsDMARD, n (%)	48 (26)	9 (22)	0.4

Tablo 2. Hastalarda Kardiyovasküler Olaylar

	iRA (n=186)	RA/SjD (n=41)	OR (95% GA)	P değeri
Majör kardiyovasküler olaylar	33 (17.7%)	7 (17%)	0.95 (0.38 – 2.3)	0.6
Minör kardiyovasküler olaylar	21 (11.3%)	12 (29.3%)	3.2 (1.4 – 7.3)	0.006

* Majör olaylar: İskemik kalp hastalığı, miyokard enfarktüsü
** Minör olaylar: Serebrovasküler hastalık, pulmoner tromboemboli, derin ven trombozu, periferik arter hastalığı, konjestif kalp yetmezliği

[SS-05]

Antisentetaz Sendromu ile Diğer İdiyopatik İnflamatuar Miyopatilerin İzlem Sırasında Hasar Gelişimi Ve Sağkalım Açısından Karşılaştırılması

Ezgi Sahin[1], Omer Uludag[1], Yasemin Yalçınkaya[1], Bahar Artim-Esen[1], Ahmet Gül[1], Murat Inanc[1]

1İstanbul Üniversitesi İstanbul Tıp Fakültesi İç Hastalıkları Anabilim Dalı Romatoloji Bilim Dalı

Giriş: İdiyopatik inflamatuar miyopatiler (IIM'ler) kas güçsüzlüğü ile karakterize, sıklıkla deri, akciğer ve kalp gibi diğer organları da tutan nadir otoimmün hastalıklardır. Tanımlanmış alt tipleri arasında dermatomiyozit (DM), antisentetaz sendromu (ASS), polimiyozit (PM), immün nekrotizan miyopati (IMNM) ve inklüzyon cisimcikli miyozit (IBM) yer almaktadır. Antisentetaz sendromu (ASS) bu güne kadar tanımlanmış sekiz antikoru (Anti Jo-1, Anti Pl-7, Anti Pl-12, Anti OJ, Anti EJ, Anti KS, Anti ZO, Anti SC) ve miyozitin yanında artrit ve intertisyel akciğer hastalığı (İAH) kliniği ile diğer idiyopatik inflamatuar miyopatilerden (DİİM) ayrılmaktadır. Bu çalışmada ASS grubu ile DİMM grubunun klinik karakteristik özelliklerinin ve prognozlarının karşılaştırılması amaçlanmıştır.
Yöntem: 1991-2024 yılları arasında kliniğimizde takip edilen Bohan ve Peter kriterlerini ve 2017 miyozit sınıflandırma kriterlerini karşılayan ve miyozit spesifik antikor sonuçları olan 122 IIM hastasının verileri retrospektif olarak analiz edilmiştir [1, 2]. Hastalar ASS (ilgili klinik özelliklerle birlikte pozitif anti-sentetaz otoantikorları ile tanımlanan) ve DİİM'li olmak üzere iki gruba ayrılmıştır. Hastaların klinik ve laboratuvar özellikleri, hasar düzeyleri ve sağkalım oranları karşılaştırılmıştır.
Bulgular: Hastaların %28,7'si (n:35) ASS tanılıdır. ASS'nin %85,7'si (n:30) DİİM'nin %59,8'si (n:64) kadındır (p=0.011). Ortalama tanı yaşı ASS'de 47 DİİM'de 46'dır. Hastaların ortalama takip süresi 84,48±77,95 aydır. ASS'lerin %88,6'sı (n:31) Anti Jo-1, %8,6'sı (n:3) Anti PL-7, %2,8'si (n:1) Anti KS pozitiftir. Makinist eli (ASS: %11,4 DİİM: %1,1 p=0.024) artrit (ASS: %51,4 DİİM: %21,8 p=0.003), İAH (ASS: %68,6 DİİM: %21,8 p<0.001) sıklığı ASS'de yüksektir. Disfaji (ASS:%8,6 DİİM:%37,9 p=0.003) ise diğer DİİM'de sıktır. ASS'de Anti Ro-52 pozitifliği yüksek sıklıkta görülmektedir (ASS: %42,9 DİİM: %21,8 p=0.034). Tanı anında bakılan ortalama CRP , lökosit ve nötrofil değerleri ASS'de yüksektir. Altıncı ayda bakılan miyozit hasar indeksi ASS'de DİİM'ye göre yüksek bulunmuştur (ort ASS:3 DİİM:2 p=0.046). ASS ile diğer antikor pozitif miyozit grupları (Anti MDA-5, Anti NXP2, Anti TIF-1 gamma pozitif) karşılaştırıldığında ASS ile TIF-1 gamma pozitifler arasında altıncı ay MHİ açısından fark saptanmıştır (ortalama ASS:3 TIF1 gamma:1,5 p:0.033). İAH sıklığı ASS grubunda, malignite TIF-1 gamma grubunda sıktır (İAH: %72,7 ve %3 malignite:%20 %35.3 p:0.045). Son durumda MHİ açısından gruplar arasında fark saptanmamıştır. Mortalite oranı ASS grubunda %14.3, DİİM grubunda %14,9'dur. (Resim 1)Sağkalım oranları açısından ASS ve DİMM arasında fark bulunmamıştır.
Sonuç: ASS'nin DİİM'lerden önemli klinik farklılıkları mevcuttur. Bu hastalar arasında mekanik el, artrit ve İAH daha sık görülürken, disfaji daha az yaygındır. CRP, lökosit, nötrofil seviyeleri ve anti-Ro-52 pozitifliği gibi enflamatuar belirteçler ASS grubunda başlangıçta daha sıktır. Erken takip döneminde, ASS grubundaki hastalar DİİM grubuna kıyasla daha yüksek organ hasarı gelişmiştir. Bu fark, ASS'li hastaların çoğunda İAH'nin hızla gelişiminden kaynaklanmaktadır. Bu bulgular, ASS'nin benzersiz klinik özelliklerini ve farklı hastalık progresyonunu vurgulamaktadır ve IIM alt tiplerinin takip ve tedavi stratejilerindeki olası farklılıklar hakkında fikir vermektedir.

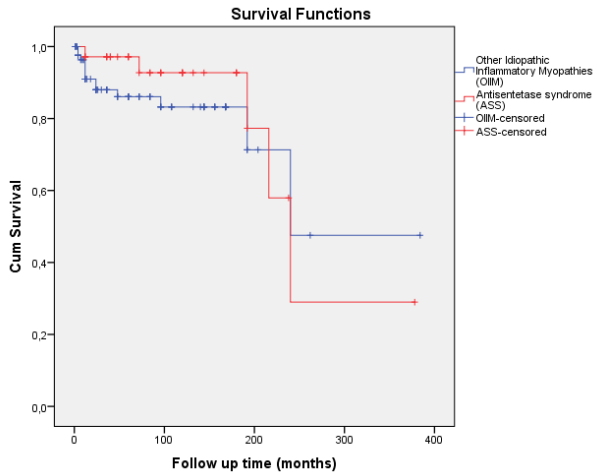

Resim 1: Kaplan Meier analizi ile survival oranları (Mantel Cox Log Rank testi χ^2=0,739 df=1, p=0.139).

[SS-06]

SLE ve AFS'de plazmaferez ve immünadsorbsiyon tedavisi: Tek merkez kohorttan etkililik ve güvenlilik verileri

Ömer Uludağ[1], Soner Altın[2], Burak Alkaç[1], Ezgi Şahin[1], Yasemin Yalçınkaya[1], Ahmet Gül[1], Murat İnanç[1], Sevgi Kalayoğlu Beşışık[3], Bahar Artım Esen[1]

[1]İstanbul Üniversitesi, İstanbul Tıp Fakültesi, İç Hastalıkları AD, Romatoloji BD, İstanbul
[2]İstanbul Üniversitesi, İstanbul Tıp Fakültesi, İç Hastalıkları AD, İstanbul
[3]İstanbul Üniversitesi, İstanbul Tıp Fakültesi, İç Hastalıkları AD, Hematoloji BD, İstanbul

Amaç: Bu çalışmada İstanbul Tıp Fakültesi Romatoloji Bilim Dalı SLE/AFS kohortunda farklı hastalık tutulumları nedeni ile PP/İA uygulanan hastalarda, tedavi etkililiği ve güvenliliğini incelemeyi amaçladık.

Yöntem: Bu retrospektif analize 2010-2024 yılları arasında farklı endikasyonlar ile en az 7 seans PP/İA uygulanan 25 hasta (13 SLE, 7 SLE+AFS, 5 primer AFS) dahil edildi. Hastaların bazal demografik, klinik ve laboratuvar özellikleri, PP/İA endikasyonları, modaliteleri ve komplikasyonları, aldıkları diğer tedaviler, PP/İA öncesinde ve sonrasında 0, 1, 3, 6, 12. aylardaki laboratuvar verileri, hastalık aktivite skorları (SLEDAI) ve hasar skorları (SDI) retrospektif olarak incelendi. LN'de renal yanıt, proteinürinin 3. ayda %25, 6. ayda %50 azalması ve 12. ayda <0,7 gr/gün olması olarak tanımlandı. Trombotik mikroanjiopati (TMA) nedeni ile PP/İA yapılan hastalarda yanıt trombosit sayısının ardışık 2 gün >150×10^9/L olması ve laktat dehidrogenaz (LDH) düzeyinin normalleşmesi olarak tanımlandı.

Bulgular: Hastaların demografik, klinik, serolojik özellikleri ve plazmaferez öncesi aldıkları tedaviler Tablo-1'de özetlenmiştir. PP/İA 10 hastada tanı anında ve 12 hastada tanıdan sonraki 1 yıl içinde uygulanmıştı. Endikasyon 7 hastada LN, 14 hastada TMA (bunların 2'sinde trombotik trombositopenik purpura, 3'ünde KAFS), 6 hastada ise diffüz alveolar hemorajiydi (DAH). Yirmi iki hastada çift filtrasyon plazmaferez, 3 hastada İA uygulanmıştı. On bir hastada işlem sonrası koagulopati (hiçbirinde kanama olmadan) ve 1 hastada sıvı elektrolit imbalansı gelişmişti. PP/İA ile ortalama 1.4 ± 0.4 gr metilprednizolon uygulanırken, 13 hastada siklofosfamid ve 9 hastada rituksimab verilmişti. LN nedeni ile PP/İA yapılan 7 hastanın 5'inde 3. aydan itibaren renal yanıt mevcuttu ve 12. aya kadar sürmüştü. Diğer 2 hastanın birinde 24. ayda renal yanıt sağlanırken, birinde 1. aydan itibaren son dönem böbrek yetmezliği nedeni ile hemodiyalize başlandı. Bu hastaların tamamı ayrıca siklofosfamid tedavisi almıştı. TMA'lı hastalarda yanıt oranı plazmaferezden hemen sonra 5/14 iken, 1. ayda 11/14, 3. ayda 11/14, 6 ve 12. aylarda 14/14'tü. DAH nedeni ile PP/İA yapılan hastalarda takiplerinde ventilasyon ihtiyacı gelişmedi. Hastaların takiplerindeki aktivite, hasar skorları ve günlük ortalama prednizolon dozları Tablo-2'de gösterilmiştir.

Sonuç: SLE seyrinde gelişen TMA, LN, KAFS ve DAH endikasyonları ile immünsüpresif tedaviye ek olarak uygulanan PP/İA tedavisi bu endikasyonlarda etkili olurken hastalık aktivitesi ve günlük glukokortikoid dozlarında azalma sağlanmış, takipte hasar skorunda artış olmamıştır. Bunun yanında hafif koagulopati dışında önemli bir advers olay gelişmemiştir.

Anahtar Kelimeler: Sistemik lupus eritematozus, lupus nefriti, katastrofik

antifosfolipid sendromu, trombotik mikroanjiopati, diffüz alveolar hemoraji, plazmaferez

Tablo 1 Hastaların demografik, klinik, laboratuvar özellikleri ve aldıkları tedaviler

	Hastalar (n=25)		Hastalar (n=25)
Tanı yaşı (yıl), ortalama ± SD	27,5 ± 9	Otoimmün seroloji, n (%)	
Hastalık süresi (yıl), ortalama ± SD	9,3 ± 7,3	ANA	20 (80)
Kadın, n (%)	20 (80)	Anti-dsDNA	10 (40)
Klinik bulgular, n (%)		Anti-Sm	7 (28)
Fotosensitivite	6 (24)	Hipokomplementemi	17 (68)
Malar raş	8 (32)	Lupus antikoagulanı	11 (44)
Diskoid raş	1 (4)	Antikardiolipin IgG	9 (36)
Alopesi	3 (12)	Antikardiolipin IgM	7 (28)
Oral/nazal ülser	2 (8)	Anti-β2GPI IgG	9 (36)
Artrit	7 (28)	Anti-β2GPI IgM	7 (28)
Perikardit	5 (20)	Önceki tedaviler, n (%)	
Plörit	4 (16)	Hidroksiklorokin	18 (72)
Nöbet	2 (8)	Glukokortikoid	25 (100)
Lökopeni	5 (20)	Siklofosfamid	11 (44)
Lenfopeni	6 (24)	Mikofenolat mofetil	9 (36)
OİHA	6 (24)	Azatioprin	8 (32)
Trombositopeni	10 (40)	Kalsinörin inhibitörü	5 (20)
Lupus nefriti	12 (48)	Rituksimab	8 (32)

Tablo 2 Takip süresince hastalık aktivitesi, hasar skoru ve glukokortikoid dozlarındaki değişim

	Başlangıç	1. ay	3. ay	6. ay	12. ay
SLEDAI-2K, ortalama ± SD	14 ± 4,7	8,9 ± 5,6	8,7 ± 6,4	4,9 ± 4.8	6 ± 6,7
SDI, medyan (IQR)	0,5 (0-2)	-	-	-	0,5 (0-2)
Prednizolon dozu (mg/gün), ortalama ± SD	35,4 ± 21,4	18,9 ± 9,3	10,8 ± 4,5	8,4 ± 4,7	5,3 ± 3

E-POSTER BİLDİRİLER

[EP-01]

Amiloidozu olan ve olmayan ailesel akdeniz ateşi hastalarında entezit varlığı ve hastalık şiddeti arasında ilişki var mıdır?

Duygu Şahin, Mehmet Engin Tezcan
Sağlık Bilimleri Üniversitesi, Kartal Dr. Lütfi Kırdar Şehir Hastanesi, Romatoloji Bilim Dalı

Giriş-Amaç: Ailesel akdeniz ateşi (AAA), tekrarlayan, kendini sınırlayıcı ateş, serözit, artrit atakları ile karakterize herediter, otoinflamatuar bir hastalıktır. AAA'da artralji, entezit, egzersiz ilişkili kas ağrısı gibi non-spesifik kas-iskelet sistem bulguları eşlik edebilir. Yapılan çalışmalarda entezit ve egzersiz ilişki kas ağrısının görüldüğü AAA hastalarının daha şiddetli bir kliniğe sahip olduğu görülmüştür. Biz de çalışmamızda amiloidoz gelişmiş AAA hastaları ile gelişmemiş hastaların kas-iskelet sistem bulgularını karşılaştırarak amiloidoz gelişmiş AAA hastalarında bu bulguların sıklığını araştırmayı amaçladık.
Metod: Çalışmaya Tel-Hashomer kriterlerini karşılayan 218 AAA hastası dahil edildi, kas-iskelet semptomlarına neden olabilecek ortopedik/nöromüsküler/periferik vasküler hastalığı, fibromiyaljisi vb. hastalığı olanlar çalışmaya dahil edilmedi. Yaş, cinsiyet, hastalık süresi, tanı yaşı, atak sayısı/süresi/tipi, kolşisin dozu, IL-1 kullanımı kaydedildi, hastalık şiddet skorlaması için ISSF skorlama sistemi kullanıldı, hastaların entezit varlığı MASES skorlamasında belirtilen entezal noktalara 4kg/cm2 basınç uygulanarak değerlendirildi, hastaların ağrı yanıtını değerlendirmek için VAS ağrı skalası kullanıldı, tedavi öncesi ve sonrası VAS skorları karşılaştırıldı.
Bulgular: Çalışmaya dahil edilen 218 hastanın 8'inde amiloidoz varlığı saptandı, amiloidoz olan hastaların hastalık süresi daha uzun, ISSF skoru ve MASES skoru daha yüksek, tedavi öncesi ve sonrası VAS skorları daha yüksek saptandı, ancak amilodoz olan ve olmayan hastalar arasında entezit varlığı, egzersiz ilişki kas ağrısı ve artrit varlığı arasında anlamlı ilişki saptanmadı.
Sonuç: Entezit ve egzersiz ilişkili kas ağrısı, AAA'nın sık görülebilen kas-iskelet sistemi bulgularındandır, daha önce yapılan çalışmalarda enteziti olan ve entezit skoru yüksek saptanan AAA hastalarının hastalık şiddet skorlarının daha yüksek olduğu gözlenmiştir. Ancak bizim çalışmamızda hastalık şiddet skoru daha yüksek olan amiloidozlu AAA hastalarının entezit skorları yüksek olsa da amiloidozu olan ve olmayan gruplar arasında anlamlı farklılık saptanmamıştır, ancak bu konuda daha fazla sayıda çalışma yapılmasına ihtiyaç vardır ve AAA hastalarının değerlendirilmesinde entezal noktaların muayenesinin ve egzersiz ilişkili kas ağrılarının sorgulamasının atlanmamasına dikkat edilmesi gerekmektir.

Anahtar Kelimeler: Ailesel akdeniz ateşi, amiloidoz, entezit

Amiloidozu olan ve olmayan fmf hastalarının demografik verileri

	Amiloidoz yok (n:210)	Amiloidoz var (n:8)
Ortalama tanı yaşı	28	25
Ortalama hastalık süresi (yıl)	7	15.5
ISSF skoru	1	3
Kolşisin dozu (mg/gün)	1.5	1.25
IL-1 kullanımı (n)	2 (% 1)	1 (% 12.5)
Kas ağrısı var Yok	55 (% 26.2) 155 (% 73.8)	1 (% 12.5) 7 (% 87.5)
Egzersiz ilişkili ağrısı var yok	50 (% 23.8) 160 (% 76.2)	2 (% 25) 6 (% 75)
Entezit var Yok	46 (% 21.9) 164 (% 78.1)	3 (% 37.5) 5 (% 62.5)
MASES skoru	2	4

Amiloidozu olan ve olmayan fmf hastalarının MASES ve VAS skorları

	Amilodioz yok (n:46)	Amilodioz var (n:3)
MASES skoru	2	4
Tedavi öncesi entezit VAS skoru	50	70
Tedavi sonrası entezit VAS skoru	40	50

[EP-02]

Küçük Hücreli Dışı Akciğer Kanserinde Nivolumab Sonrası Gelişen Aortit

Hakan Özdişli[1], Hatice Şeyda Ceyhan[2], Adem Ertürk[2]
[1]Afyonkarahisar Devlet Hastanesi
[2]Afyonkarahisar Sağlık Bilimleri Üniversitesi Tıp Fakültesi

GİRİŞ
Metastatik tümörlerin ve yüksek dereceli primer hastalık için adjuvan tedavide yeni immünoterapilerin geliştirilmesi kanser tanısı olan hasta popülasyonlarının alt gruplarında uzun vadede iyileştirici yanıtlar sağlamıştır. Bağışıklık kontrol noktası inhibitörleri (ICI'ler), bağışıklık yanıtını azaltan, tümör mikroçevresindeki bağışıklık baskılanmasına karşı koyan ve böylece tümöre reaktif T hücrelerinin etkili bir kanser karşıtı yanıt oluşturmasını sağlayan temel düzenleyici sinyalleri engellemek üzere geliştirilmiş antikorlardır.
Sağ akciğer alt lobda küçük hücreli dışı akciğer kanseri tanısı alan metastatik evre-4 62 yaş erkek hastaya eylül 2023 tarihinde kemoterapi başlanmış ve haziran 2024 te nivolumab tedavisine geçilmişti. Ancak nivolumab tedavisinden sonra çekilen kontrol PET-CT de abdominal aortada, bilateral iliak arterlerde femoral arterlere kadar devam eden diffüz non homojen patolojik artmış FDG tutulumu vaskülit lehine değerlendirilmiştir. Hastanın tetkiklerinde sedimentasyon ve CRP düzeyleri normal idi. Hastanın istenen tetkiklerinde ANA(anti nükleer antikor) pozitif saptandı, blot analiz negatif olarak görüldü. Nivolumab ilişkili vaskülit olarak değerlendirilip nivolumab tedavisine ara verilip romatoloji kliniğine yönlendirilen hastaya 1 mg/kg prednizolon tedavisi başlandı.1 ay süreyle oral prednizolon tedavisi sonrası kontrol PET-CT görülmesi ve 1 ay sonunda prednizolon tedavisi doz titre edilerek stoplanması planlandı.
ACE (anjiotensin konverting enzim) yüksekliği ve IGRA (interferon gama salınım testi) pozitif olması üzerine göğüs hastalıkları kliniğine yönlendirildi. Göğüs hastalıkları kliniği tarafından balgam ARB (aside dirençli basil) ve toraks bt istendi.
Bir ay prednizolon tedavisi sonrası çekilen kontrol PET-CT de bir önceki PET-CT deki abdominal aorta orta kesiminden başlayarak bilateral iliak arterler boyunca femoral arterlere kadar devam eden artmış FDG tutulumunda önceki çalışma ile karşılaştırıldığında belirgin gerileme gözlenmiş olup steroide yanıtlı vaskülit alanı olarak değerlendirilmiştir.
TARTIŞMA
FDA tarafından melanom, klasik Hodgkin lenfoma, kolorektal kanser, küçük hücreli olmayan akciğer kanseri, renal hücreli karsinom, baş ve boyun skuamöz hücreli karsinomu ve ürotelyal karsinomun tedavisi için onaylanan nivolumab, onkolojide giderek daha fazla kullanılmaktadır.
Bizim vakamızda bilinen otoimmün hastalık öyküsü olmayıp, aort diseksiyonu sonrası operasyon öyküsü vardı.

Anahtar Kelimeler: Aortit, Nivolumab

[EP-03]

Miyofasiyal Ağrı Sendromunda Lokal Anestezik Enjeksiyonu İle ESWT (Ekstrakorporeal Şok Dalga Tedavisi) Etkinliğinin Karşılaştırılması

Hakan Özdişli[1], Özlem Bölgen Çimen[2], Günşah Şahin[2]
[1]Afyonkarahisar Devlet Hastanesi
[2]Mersin Üniversitesi Tıp Fakültesi

Amaç: Bu çalışmada, miyofasiyal ağrı sendromu (MAS) tanısı almış hastalarda lokal anestezik ile tetik nokta enjeksiyonunun (TNE) etkinliğini, yeni, alternatif bir tedavi yöntemi olan ESWT'nin etkinliği ile kıyaslamayı amaçladık.

Gereç veYöntem: Çalışmaya Travell ve Simons'un MAS tanı kriterlerine uygun 79 hasta (56 kadın, 23 erkek) alındı. Hastalar randomize olarak 39 ve 40 hastalık ikigruba ayrıldı. Birinci gruba TNE yapıldı. İkinci gruba ise ESWT uygulandı. Hastalarda ağrı şiddeti, VAS (vizüel analog skala) ve palpasyonla ağrı skoru ile; ağrı eşiği, algometre kullanılarak; yorgunluk ve fonksiyonel durum VAS ile; yaşam kalitesi, Nottingham Sağlık İndeksi (NHI) ile ve psikolojik durum, Beck Depresyon Ölçeği (BDI) ile değerlendirildi. Değerlendirmeler tedavi öncesinde, tedavi sonrası 1. haftada ve 1. ayda toplam 3 kez yapıldı. TNE grubuna %2'lik 1 ml Prilokain, bir adet 0.45x13 mm'lik, 26 gaugelik steril insülin iğnesi ile, iğne değişik yönlerde yelpaze şeklinde seri olarak hareket ettirilerek, enjekte edildi. ESWT grubunda tetik noktalara 10 Hz frekansta, 1,8-3,0 bar basınç aralığında 400-800 atım radyal şok dalgası, 5-8 gün ara ile toplam 3 seans olacak şekilde uygulandı. Tüm hastalara ev programı olarak germe ve postür egzersizleri verildi.

Bulgular: Her iki hasta grubunda da tedavi sonrası 1.hafta ve 1.ay değerlendirmelerinde VAS ağrı, VAS fonksiyonel yetmezlik, basınç ağrı eşiği ve BDI skorlarında benzer şekilde anlamlı iyileşme görülmüştür. ESWT grubunda, VAS ağrı skorundaki azalma, tedavi sonrası 1.ayda da aynı oranda devam etmiştir. VAS yorgunluk skoru tedavi sonrası 1.hafta ve 1.ayda TNE grubunda ESWT grubuna göre daha fazla iyileşme göstermiştir. NHI, tedavi sonrası 1.ayda ESWT grubunda TNE grubuna göre daha fazla iyileşme göstermiştir.

Sonuç: Her iki yöntemin de etkin olduğunu; ancak ESWT'nin noninvaziv oluşu, uygulama süresinin daha kısa olması ve daha az iş gücü kaybına neden olması düşüncesi ile MAS tedavisinde iyi bir seçenek olduğunu söyleyebiliriz.

Anahtar Kelimeler: ESWT, miyofasiyal ağrı sendromu, tetik nokta enjeksiyonu

ESWT Cihazı

Tetik Nokta Enjeksiyonu

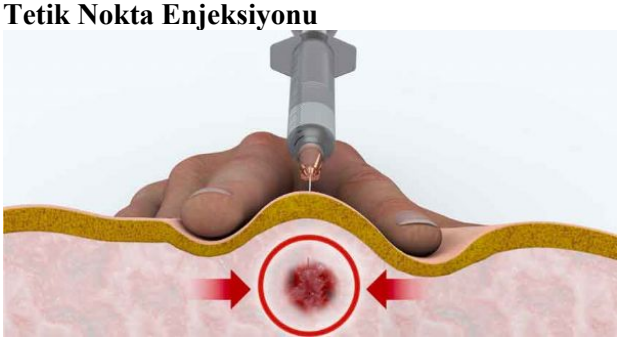

[EP-04]

Sjögren sendromu ve sistemik skleroz çakışma sendromu olgusunda dirençli immün trombositopeni yönetimi: Olgu Sunumu

Tuğçe Bozkurt, Esen Kasapoğlu
İstanbul Medeniyet Üniversitesi, Göztepe Prof. Dr. Süleyman Yalçın Şehir Hastanesi İç Hastalıkları ABD, Romatoloji BD, İstanbul

Amaç: Bağ doku hastalıkları ilişkili dirençli immün trombositopenik purpura (İTP) nadir görülmektedir. Bu yazıda, Sjögren sendromu (SS) ve sistemik skleroz (SSk) çakışma sendromu olan hastada refrakter İTP yönetimi sunulmaktadır.
Olgu: Bilinen SS-SSk çakışma sendromu ile İTP tanıları olan 78 yaşında kadın hasta, ağız içi kanama yakınması ile başvurdu. Trombosit sayısı 8000/mm3 saptandı. Muayenesinde sağ lingual tonsilde kanama izlendi ve hemostaz sağlandı. Intravenöz immünglobulin (IVIG) tedavisi ile trombositopenisi düzeldi. Tetkiklerinde ANA sentromer paternde 1/1000-1/3200 titrede (+), Anti-SSA(+), AMA M2(3+), CENP-B(3+), Ro-52(2+) saptandı. Fizik muayenesinde sklerodaktili, Raynaud fenomeni, yüzde telenjiektaziler mevcuttu. Göz muayenesinde kuru göz bulguları izlendi. Hastaya azatiyoprin 100 mg başlanarak taburcu edildi.
Üç ay sonra ağız içi peteşilerle tekrar başvuran hastada trombosit sayısı 13.000/mm³ görüldü ve tedavisi mikofenolat mofetil(MMF) 2 g/gün olarak değiştirildi. Etkin dozda 3 ay tedaviye rağmen refrakter trombositopeni nedeniyle rituksimab uygulandı. En yüksek trombosit değeri 34.000/mm³ gözlendi. Kemik iliği biyopsisinde hafif-orta derecede displazi bulguları içeren hipersellüler kemik iliği bulguları saptandı. Eltrombopag 25 mg başlandı, tedavinin 8. gününde trombosit 30.000 /mm3 görüldü. 15 gün sonra sağ uyluk medialinde kızarıklık ve ağrı yakınmaları ile başvurdu. Doppler ultrasonografide sağ safen vende ekojen trombüs görünümü saptandı. Eltrombopag kesilerek terapotik dozda enoksaparin başlandı. 10 gün sonra trombositopeni (<30.000/mm3) nedeni ile antikoagülasyona devam edilemedi. Hastaya tekrar IVIG verildi ve splenektomi planlandı. Hasta cerrahi hazırlık sürecinde hematoloji görüşü ile gerektiğinde ayda bir kez IVIG tedavisi ile izlenmetedir.
Sonuç: SS-SSk çakışma sendromunda dirençli İTP oldukça nadir bir durumdur. Hastada immünsupresif dirençli trombositopeni tedavisinde olumlu yanıt alınan eltrombopag tedavisi tromboz gelişmesi nedeni ile devam edilememiştir. Literatürde sınırlı sayıda çalışma ve vaka bildirimine göre, ikinci basamak tedavi seçeneklerinde eltrombopag öne çıkmaktadır [1]. Refrakter veya ilaç kullanımının uygun olmadığı hastalarda splenektomi alternatif tedavi seçeneğidir.
Kaynaklar:
1.Jiang,X.,Shu,X.,&Ge,Y.(2024).Effectiveness and safety of eltrombopag in connective tissue disease patients with refractory immune thrombocytopenia: a retrospective study. Rheumatology Advances in Practice,8(2),rkae029.

Anahtar Kelimeler: sistemik skleroz, Sjögren sendromu, idiopatik trombositopenik purpura

[EP-05]

Viral ÜSYE Sonrası Gelişen Kardiyak Miyozit ve Şiddetli Miyozit Olgusu:

Yeter Mahmutoğlu, Müçtebeba Enes Yayla, Serdar Sezer, Emine Uslu, Aşkın Ateş, Murat Turgay
Ankara Üniversitesi Tıp Fakültesi, İç Hastalıkları Ana Bilim Dalı, Romatoloji Bilim Dalı, Ankara

Amaç: İdiyopatik inflamatuar miyopatiler, genellikle kasların kronik iltihabı ile karakterize olan heterojen bir otoimmün hastalık grubudur. Yaygın belirtileri kas güçsüzlüğü ve miyalji olmakla birlikte, cilt döküntüsü, artrit, interstisyel akciğer hastalığı ve kardiyak tutulum gibi ekstramüsküler bulgular da sık görülür. Kardiyak miyozit, enfeksiyonlar sonrası gelişebilen nadir fakat ciddi bir klinik tablodur. Viral üst solunum yolu enfeksiyonları (ÜSYE) sonrası otoimmün süreçler tetiklenerek miyozit ve kardiyak tutulum gelişebilir.
Olgu: 56 yaşında erkek hasta, 2 ay önce ateşli viral ÜSYE sonrası nefes darlığı ile başvurmuş. Kardiyak enzim yüksekliği ve perikardiyal efüzyon saptanmış, koroner anjiyografi ve perikardiyosentez yapılmış. Perikardiyal Mayide Staphylococcus epidermidis üremesi nedeniyle antibiyoterapi başlanmış. Proksimal kas güçsüzlüğü gelişmesi üzerine miyozit araştırılması, tanı ve tedavi için kliniğimize yatırıldı. Fizik Muayene'de üst ve alt extremite bilateral proximal kas gücü 3/5 olarak değerlendirildi. EMG'de yaygın miyojen tutulum, kas MR'da miyozit ile uyumlu yaygın tutulum saptandı. Laboratuvar Bulguları - ALT: 77 → 314 → 377 U/L - AST: 125 → 633 → 1058 U/L - CRP: 59 → 280 mg/L - CK: 363 → 7249 IU/L - Troponin T: 2250 → 10.000 → 9000 ng/L - Anti Mi-2 Beta: + - Anti Ro: ++ - Anti Sm: ++ - Anti ribozomal P: Zayıf pozitif. Kardiyak MR: Yaygın kontrastlanma, septum bazal kesimde hipokinezi, perikardiyal efüzyon ve kalınlaşma saptandı. Hastaya Kardiyak Miyozit ve Şiddetli Miyozit tanısı konuldu. Enfeksiyon devam ettiği için immünsupresif tedavi ertelendi. 2 gr/kg IVIG uygulandı (yanıt alınamadı). 1 mg/kg metilprednizolon başlandı. Anakinra tedavisi eklendi. Hastada takiplerinde oksijen ihtiyacında artış ve solunum yetmezliği gelişmesi üzerine yoğun bakım servisine devredildi. Yoğun bakımda uygulanan tüm tedavilere rağmen hasta exitus kabul edildi.
Sonuç: Viral enfeksiyon sonrası gelişen kardiyak miyozit ve şiddetli miyozit olgularında erken tanı ve uygun tedavi kritik önemdedir. Aktif enfeksiyon varlığında immünsupresif tedavi planlaması dikkatle yapılmalıdır.

Anahtar Kelimeler: Kardiyak Miyozit, Miyozit, Viral Enfeksiyon

[EP-06]

Makrofaj aktivasyon sendromu ile prezente olan yetişkin sistemik lupus eritematozus vakası

Esra Genç
Kartal Dr. Lütfi Kırdar Şehir Hastanesi Romatoloji Kliniği İstanbul

Amaç: Makrofaj aktivasyon sendromunun (MAS) kliniği ile başvuran ve bu nedenle primer tanıyı netleştirmekte zorlanılan ve dirençli seyreden Sistemik lupus eritematozus (SLE) zemininde gelişen MAS olgusunu sunmayı amaçladık
Olgu: 25 yaşında erkek hasta, 1 aydır olan yaygın kas ve eklem ağrısı, halsizlik, aralıklı ateş şikayetleri ile enfeksiyon hastalıkları kliniğinde yatmakta iken tarafımıza konsülte edildi, romatolojik sorgulamada fotosensitivite dışında özellik saptanmadı, yapılan tetkiklerde enfektif nedenler ve malignite ekarte edildi, görüntülemede hepatosteatoz dışında bulgu saptanmadı, tetkiklerde ANA negatif, ENA negatif, ds-DNA negatif, anti-MPO/PR-3 negatif,C3/C4 normal, 24 saatlik idrarda 2120 mg/gün proteinüri saptandı, hastanın takiplerinde 38.5-39 derece dirençli ateşi ve malar rashı gelişti, karaciğer fonksiyon testleri arttı, ferritin:300 ug/L iken tedrici olarak 23.423 ug/L'a kadar arttı, bisitopeni ve hipofibrinojeninemi gelişti, hasta mevcut klinik ve laboratuvar bulguları ile MAS olarak değerlendirildi ve tedavisine başlandı, takipte proteinürisi olması nedeni ile hastaya böbrek biyopsisi yapıldı ve patolojisi lupus nefriti klas 3-5 olarak sonuçlandı, MAS kliniği gerileyen hastaya primer etiyolojisi olan SLE tedavisi düzenlendi.
Sonuç: Makrofaj aktivasyon sendromu en

yaygın olarak jüvenil idiyopatik artrit ile ilişkilidir ve hem yetişkin hem de pediatrik popülasyonda bildirilen çok sayıda vaka raporuna ve vaka serisine rağmen genel olarak MAS'ın SLE'deki ilişkisi hakkında çok az şey bilinmektedir. SLE'de MAS tetikleyicileri ile ilişkili çeşitli faktörlerin yanı sıra bu hasta grubunda mortalite oranlarının artmasına katkıda bulunan potansiyel risk faktörlerinin belirlenmesi, yüksek olumsuz sonuç riski taşıyan hastaların sınıflandırılmasına yardımcı olacaktır. Bu tür hastalarda risk sınıflandırması, hastalığın erken teşhisi ve zamanında tedavi ile prognozu da iyileştirecektir.

Anahtar Kelimeler: Sistemik lupus eritematozus (SLE), Makrofaj aktivasyon sendromunun (MAS)

[EP-07]

Skleroderma renal kriz kliniği ile prezente olan trombotik trombositopenik purpura olgu sunumu:

Vedat Gerdan
bakırçay üniversitesi tıp fakültesi, çiğli eğitim ve araştırma hastanesi

Amaç: Skleroderma renal krizi (SRC), diffüz sklerodermalı hastaların %2-15'inde, genellikle tanı sonrası ilk beş yılda gelişen, hipertansiyon ve hızlı böbrek disfonksiyonuyla seyreden hayatı tehdit eden bir durumdur. Trombotik trombositopenik purpura (TTP) ise mikrotrombozlar, mikroanjiyopatik hemolitik anemi (MAHA), trombositopeni ve çoklu organ iskemisiyle karakterize nadir bir sendromdur. Her iki hastalığın prezentasyonlarındaki benzerliklere karşın, tedavi yaklaşımlarının farklılığı nedeniyle doğru ayırıcı tanı kritik öneme sahiptir. Literatürde sklerodermalı hastalarda ortaya çıkan TTP sendromuna ilişkin az sayıda olgu bilirimleri mevcuttur. Bu olguyu hem TTP ile SRC ayrımının önemini vurgulamak hemde literatüre katkı açısından paylaşmak istiyoruz.
Olgu: Dokuz yıldır diffüz skleroderma tanılı, MTX, diltiazem ve aspirin kullanan 46 yaşındaki kadın hasta, koyu renkli idrar, idrar miktarında azalma, konuşma bozukluğu, hafıza problemleri ve yeni başlayan hipertansiyon nedeniyle başvurdu. Fizik muayenede tibia ön yüzde peteşiler, elde neredeyse iyileşmiş ülserler mevcuttu. TA: 170/100 mmHg ölçülen hastanın tetkiklerinde Hb: 9,6 g/dL, trombosit: 9.000/uL, WBC: 6.700/uL, kreatinin: 1,63 mg/dL (önceki: 0,8 mg/dL), ferritin: 886 ng/mL, CRP: 23 mg/L, LDH: 1327 IU/L, T. Bil: 2,02 mg/dL, İ. Bil: 1,45 mg/dL; KCFT,elektrolitler, koagülasyon testleri normal, idrarda +3 proteinüri, 10-15 eritrosit saptandı. Hematoloji konsültasyonunda periferik yaymada %5 şistosit, belirgin trombositopeni ve MAHA bulguları nedeniyle TTP düşünülerek acil plazmaferez uygulandı. Tedavi sonrası hastanın tansiyonu normal seyretti, kreatinin düzeyi, idrar bulguları ve klinik bulgular geriledi. Plazma örneğinde ADAMTS-13 aktivitesi %0.77, anti-ADAMTS-13 antikoru 33 U/mL olup TTP tanısı kesinleşti. Hastaya puls steroid, ardından oral steroid ve rituksimab başlandı. Trombosit sayısı 126.000/uL'ye yükselen hasta hematoloji ile ortak takibe alındı.
Sonuç: Hipertansiyon, TTP'de SRC'ye kıyasla daha nadir görülse de her iki hastalığın diğer klinik bulguları benzerdir. TTP'de ADAMTS-13 eksikliği, SRC'de ise renin aracılı malign hipertansiyon temel rol oynar. Vakamızda plazmaferez sonrası kan basıncının normal seyretmesi ve ADAMTS-13 aktivitesinin düşük olması TTP tanısını desteklemiştir. Yaşamı tehdit eden bu iki tablonun tedavi farklılıkları nedeniyle erken ve doğru tanı hayati önem taşır.

Anahtar Kelimeler: Skleroderma renal kriz, Trombotik trombositopenik purpura

[EP-08]

Dirençli Pelapsing Polikondrit: Olgu Sunumu

Suade Özlem Badak
SBÜ Adana Şehir Hastanesi

Amaç: Relapsing polikondrit (RP), sakat bırakabilen ve yaşamı tehdit edebilen nadir bir otoimmün hastalıktır. RP esas olarak kulak, burun, larinks ve trakeobronşiyal ağacın kıkırdak bileşenlerini tutar. Tekrarlayan inflamasyon kıkırdak dejenerasyonuna ve yıkımına neden olur.1/3'ünde eşlik eden sistemik vaskülit, bağ dokusu hastalığı, başka bir otoimmün bozukluk, malign veya premalign hastalık mevcuttur. Burada dirençli bir RP hastası sunulmuştur.
Olgu: 36 yaşında erkek hasta, tarafımıza 2 yıldır olan bilateral kulak kepçesinde ağrı ve şişlik ile refere edildi.Hasta bize başvurmadan önce kulak, burun boğaz hastalıkları tarafından auriküla biyopsisi yapılmış ve patoloji sonucu; 'matür kıkırdak doku çevresinde inflamtuar hücreler izlendi' seklinde raporlanmış, RP ile uyumlu olarak sonuçlanmıştı.Başvurusunda 3 aydır kolsisin 3*1 kullanıyordu. Tetkiklerinde C-reaktif protein (CRP): 135 mg/L (0-5 mg/) idi. Hemogram, biyokimya normal ANA (anti nükleer antikor) RF (Romatoid faktör), Anti CCP, ANCA negatif idi. Fizik muayenede her iki kulak kepçesi şiş ve ağrılı idi. Üst solunum yolu muayenesinde başka patoloji saptanmadı,göz muayenesi doğal, toraks BT ve EKO tetkikleri normal idi.Hastaya 3*100 mg indometazin tedavisi başlandı,10 gün sonraki kontrolünde şikayetlerinin azalmaması üzerine steroid tedavisi eklendi. Tedavi ile şikayetleri azaldı, akut faz değerleri normale döndü. Bir ay sonra steroid tedavisi azaltmaya başlandığında, şikayetlerinin artması, CRP değerinin yükselmesi üzereine metotreksat 20 mg tedavisi eklendi. Tedavinin 3. ayında klinik ve laboratuvar remisyon sağlandı. Ancak mevcut tedavi ile, remisyoondan 2 ay sonra kulak şişliği arttı ve CRP 32 mg/L olarak tespit edildi.Sistemik tutulum açısından PET/BT yapıldı, patoloji saptanmadı. Leflunamid eklendi, tolere edememesi üzerine Azotiyopürin eklendi. Remisyon sağlanamaması üzerine İnfliximab tedavisi başlandı. İnfliximab tedavisine rağmen, aralıklı olarak kulak ağrısı, şişliği devam etti. Klinik ve laboratuvar remisyon sağlanamayan hastaya tocilizumab tedavisi planlandı.
Sonuç: RP tedavisi için spesifik klavuz, randomize çalışma olmayıp, tedavi şiddet, yaygınlık, ek hastalık varlığına göre belirlenmektedir. Dirençli ve nüks RP tedavisi zor, deneyime ve vaka raporlarına dayanmaktadır. Literatürde TNFa inhibitörlerine, Tocilizumaba, Abatacepte ait başarılı sonuçlar mevcuttur.

Anahtar Kelimeler: Relapsing polikondrit

[EP-09]

Anti-PD 1 Tedavisi ile Gelişen Polimiyaljia Romatika Olgusu

Cansu Arslantürk Güneysu[1], Gökhan İnce[3], Ayhan Kamanlı[2]
[1]Sakarya Üniversitesi, İç Hastalıkları Ana Bilim Dalı, Romatoloji Bilim Dalı
[2]Sakarya Üniversitesi, Fizik Tedavi Ana Bilim Dalı, Romatoloji Bilim Dalı
[3]Sakarya Üniversitesi, Fizik Tedavi Ana Bilim Dalı

Amaç: İmmün kontrol noktası inhibitörleri onkolojide önemli bir yere sahiptir. Bu tedaviler sürecinde immün ilişkili bazı inflamatuar ya da otoimmün benzeri yan etkiler görülebilmektedir. Biz de anti-PD 1 tedavisi almakta olan hastada gelişen polimiyaljia romatika olgusunu sunacağız.
Olgu: 78 yaşında erkek hasta altı haftadır mevcut olan, bilateral omuzlar, dizler ve dirseklerde ağrı ve yarım saat sabah tutukluğu şikayeti ile başvurdu. Özgeçmişinde 3 yıl önce akciğer squamoz hücreli karsinom tanısı mevcuttu. Kemoterapi ve radyoterapi süreci ardından on aydır immün kontrol noktası inhibitörü nivolumab tedavisi aldığı öğrenildi. Soygeçmişinde romatizmal hastalık öyküsü yoktu. Fizik muayenesinde diz ve dirsek eklemleri hassas, omuz eklem romları aktif ve pasif hareketlerde 90 derece ile kısıtlıydı. Tetkiklerinde üre:32 mg/dl, kreatinin:1.21 mg/dl, karaciğer fonksiyon testleri, elektrolitler ve CK değeri normal saptandı. Crp:93 mg/L, sedimentasyon: 85 mm/1 saat, hemogramda; wbc:12.500 K/uL, Hb:10.8 g/dL, RF negatif, anti-CCP negatif, viral hepatit markerları negatif, brucella tetkikleri negatif saptandı.

Onkoloji takipleri için 1 ay önce çekilen PET-BT'de malignite açısından stabil bulgular saptanırken, bilateral kalça eklemi çevresinde, bilateral iskium posterior komşuluğundaki kas planlarında, bilateral el bileği, dirsek ve omuz eklem çevresindeki kas planlarında yeni gelişen FDG tutulumları saptandı (Resim-1). Hasta nivolumab ilişkili polimiyaljia romatika benzeri sendrom olarak değerlendirildi. Onkoloji değerlendirmesinde steroid kullanımının anti-PD 1 etkinliğini azaltabileceğini belirtmesi üzerine hasta nonsteroid anti inflamatuar ilaç ile takibe alındı ancak yanıt olmadı. Hastaya 2.5 mg/gün prednisolon başlandı. İki hafta ve dört hafta sonraki kontrolünde şikayetlerinde iyileşme mevcuttu, VAS ağrı skoru 7'den 3'e geriledi. CRP:35 mg/L, wbc: 10.000 K/uL düzeyine geriledi. Hasta nivolumab kesilmeden düşük doz steroid ile onkoloji ile birlikte takibe alındı.
Sonuç: İmmünoterapi ilişkili polimiyaljia romatika benzeri sendrom ortalama 60 günlük ilaç maruziyet süresi ile ilişkili olmakla birlikte daha erken ya da daha geç zamanlarda da ortaya çıkabilir. Tedavi ve immün kontrol noktası inhibitörünün devam ya da kesilme kararı romatizmal hastalık şiddeti ve onkolojik değerlendirme göz önünde bulundurularak planlanmalıdır.

Anahtar Kelimeler: Nivolumab, polimiyaljia romatika

Resim-1 PET-BT'de bilateral kalça ekleminde saptanan FDG tutulumu

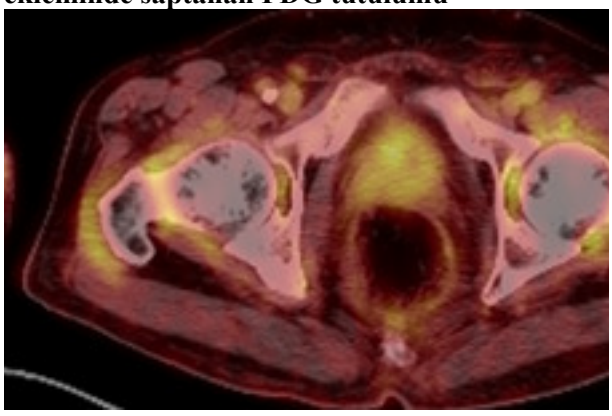

[EP-10]

Dev Hücreli Arterit ve Miyelodisplastik Sendrom: Eşzamanlı Tanı Alan Bir Olgu

Özge Karakök, Haner Direskeneli, Fatma Alibaz Öner
Marmara Üniversitesi Tıp Fakültesi, İç Hastalıkları ABD, Romatoloji BD, İstanbul

Giriş:
Otoimmün ve/veya inflamatuar hastalıkların miyelodisplastik sendromlar (MDS) ile ilişkili olduğu bildirilmiştir. MDS ile ilişkili dev hücreli arterit (GCA) vakasını sunuyoruz.
Olgu:
Seksen yaşında kadın hasta, 3 aydır devam eden yorgunluk, kilo kaybı ve baş ağrısı şikayetleriyle hastanemize başvurdu. Fizik muayenesinde kafa derisinde hassasiyet tespit edildi. Laboratuvar incelemelerinde normositik anemi ve yüksek akut faz reaktanları saptandı (Tablo 1). Batın ve toraks bilgisayarlı tomografi (BT) taramalarında herhangi bir anormallik görülmedi. Pozitron emisyon tomografi (PET) taramasında, inen torasik aortada erken aterosklerotik değişikliklerle uyumlu florodeoksiglukoz tutulumu gözlendi. Anemi varlığı nedeniyle kemik iliği biyopsisi yapıldı. Göz muayenesinde katarakt dışında herhangi bir bulguya rastlanmadı. Kafa derisinde hassasiyet tespit edilmesi üzerine yapılan temporal ultrason incelemesinde, GCA'yı düşündüren halo bulgusu saptandı. Temporal arter biyopsisi yapıldı ve hastaya 1 mg/kg dozunda metilprednizolon (MP) tedavisi başlandı. MP tedavisi sonrası klinik belirtilerinde düzelme ve serum CRP seviyesinde düşüş gözlendi ve hasta taburcu edildi. Bir ay sonra, temporal arter biyopsisi kronik granülomatöz vasküliti, kemik iliği biyopsisi ise multilineage displazili MDS'yi doğruladı. Hasta hematoloji bölümüne yönlendirildi ve azasitidin tedavisine başlandı.
Tartışma:
GCA ve MDS, yaşlı bireylerde yaygın olarak görülen hastalıklardır. Bunlar rastlantısal olarak bir arada bulunabileceği gibi, MDS'ye ikincil gelişen vaskülit vakaları da bildirilmiştir. Vaskülitten şüphelenilen hastalarda, anemiyi kronik enflamasyona bağlamadan önce, ayırıcı tanıda MDS de düşünülmelidir.

Anahtar Kelimeler: dev hücreli arterit, myelodisplastik sendrom

[EP-11]

Eozinofilik Granülamatöz Polianjitis ve Primer Hipereozinofilik Sendrom Ayırıcı Tanıları ile Takip Edilen Olgu

Akın Işık, Fatma Alibaz Öner, Haner Direskeneli
Marmara Üniversitesi Tıp Fakültesi, Romatoloji Bilim Dalı, İstanbul

Amaç: Literatürde bildirilen diğer vakalara kıyasla belirgin yüksek eozinofili değeri olan EGPA olgumuzu sunmayı amaçladık.
Olgu: 22 yaş erkek hasta,3 gündür olan halsizlik,miyalji,ateş şikayeti nedenli yaptığı acil başvurusunda belirgin akut faz yüksekliği ve eozinofilisi saptanması nedenli servise yatırıldı.Özgeçmişinde son 3 yıldır astım tanısı dışında ek hastalığı bulunmayan hastanın, inhaler(formeterol/budesonid)dışında kullandığı ilacı bulunmamaktaydı.FM'sinde patoloji saptanmayan hastanın,hemogramında eozinofil hakimiyetinde lökositoz(wbc:49 x10³/µl -eozinofil:44 x10³/µl -neu:4x10³/µl),normositer anemi(hg:10,5gr/dl MCV:82),Plt:250.000/mcL saptandı.ESH:68mm/h, CRP:115mg/L sonuçlanan hastanın diğer biyokimya değerleri doğaldı.Yatışının 2. gününde, göğüs ağrısı gelişen hastanın EKG'sinde V3-6'da belirgin ST depresyonu saptandı.Troponin:3710ng/mL sonuçlandı.EKO ve koroner anjiyografisinde patoloji gözlenmeyen hastanın kardiyak MR'da bilateral ventrikül duvarlarında myokardit ile uyumlu lineer-yamasal kontrastlanmalar izlendi.ACE inhibitörü,beta blokör,aspirin tedavisi başlanan hastada belirgin eozinofilisi nedenli ayırıcı tanılarında Hipereozinofilik sendrom(HES) ve Eozinofilik Granülamatöz polianjitis(EGPA) düşünüldü.Eski tetkiklerinde son beş yıldır 1-1,5 x10³/µl arasında hipereozinofilisi olduğu saptandı.Toraks BT'sinde 5-6 mm boyutlarında 2 adet nodül saptandı.Batın görüntülemesi doğaldı.İdrar sedimentasyonu aktif olmayan hastanın proteinürisi de mevcut değildi.Özgeçmişinde tekrarlayıcı nazal ülser,otit,sinüzit,işitme kaybı bulunmamaktaydı.MPO/PR3 tetkikleri negatif sonuçlandı.Kemik iliği biyopsisinde %35 oranında eozinofil hakimiyeti saptanan hastada hematolojik maligniteler dışlandı.HES'in diğer nedenlerine yönelik enfeksiyöz/paraziter/dışkı-kan kültürü incelemelerinde de patoloji gözlenmedi.Primer HES ile ilişkili mutasyon(JAK-2/FIP1L1-PDGFRα/PDGFR-β/FGFR1)analizleri henüz sonuçlanmayan hastada hematoloji tarafından primer HES dışlanamadığı için hidroksiüre tedavisi başlandı.Hematolojik tetkikleri sürerken,sol elde kuvvet kaybı(düşük el) gelişen hastanın kranial görüntülemelerinde patoloji gözlenmedi.EMG'sinde sol radial duyu+motor nöropati tutulumu saptandı.Astım geçmişi,myokard tutulumu,eozinofil ve akut faz yüksekliğine nörolojik tutulum eklenmesi nedenli EGPA tanısıyla pulse prednol tedavisi uygulandı.3 gün pulse prednol sonrası steroid dozu 1mg/kgdan devam edilerek mikofenolat mofetil tedavisi başlandı.Hidroksiüre(1500mg/gün) ve steroid tedavileriyle belirgin klinik yanıt alınan hastanın takiplerinde eozinofil(0,8 x10³/µl'e kadar) ve akut faz değerleri(CRP:4mg/L)geriledi.Düşük el kliniği açısından fizyoterapisine başlanıldı.Kontrollerinde steroid dozu tedrici azaltılarak takibe devam edildi.
Sonuç: Vakamızın ANCA-negatif EGPA sendromuna yönelik tedavisi devam etmektedir.Başlangıçta hematolojik maligniteleri taklit edebilecek düzeyde eozinofilisinin olması nedeniyle primer HES'de ayırıcı tanılar arasında olan olgumuzda primer HES'le ilişkili mutasyonlar NGS yöntemiyle de çalışılmış ve saptanmamıştır.

Anahtar Kelimeler: Eozinofilik granülamatoz polianjitis, Eozinofili, primer hipereozinofilik sendrom

[EP-12]

Psödotümör Serebri ile Prezente Olan ve Hipergonadotropik Hipogonadizm Saptanan Bir Behçet Sendromu: Olgu Sunumu

Gamze Akkuzu[1], Gül Bıçak[2], Ayşenur Yılmaz[1], Erdem Bektaş[1], Ayşe Elif Boncukçuoğlu[1], Fatma Dilara Kıtay[1], Rabia Deniz[1], Duygu Sevinç Özgür[1], Cemal Bes[1]
[1]Sağlık Bilimleri Üniversitesi, Başakşehir Çam ve Sakura Şehir Hastanesi, Romatoloji Kliniği
[2]Sağlık Bilimleri Üniversitesi, Başakşehir Çam ve Sakura Şehir Hastanesi, İç Hastalıkları Kliniği

Amaç: Behçet Sendromu çeşitli organ ve sistemleri etkileyebilen kronik inflamatuar hastalıktır. Nörolojik tutulum prevalansı önemli erkek hakimiyetiyle yaklaşık %5'tir. Bunların yaklaşık ¾'ü parankimal tutulumla ortaya çıkarken geri kalanlar serebral venöz sinüs trombozu şeklindedir. Psödotümör serebri kafa içi yer kaplayıcı lezyon olmaksızın kafa içi basınç artışının olması durumudur. Klinik özellikleri; bilateral papil ödemi, lomber ponksiyonda açılış BOS basıncının > 250 mmH2O olması, görüntülemede kitlesel lezyon olmamasıdır. Burada parankimal ve vasküler MSS lezyonu olmaksızın ortaya çıkan PTS sonrası tanı alan bir BS olgusunu sunuyoruz.
Olgu: 32 yaşında erkek hasta. Çift görme, kulaklarda dolgunluk, baş ağrısı şikayetleriyle, bilateral papilödemle birlikte görüntülemelerde patoloji saptanmaması üzerine yapılan LP'de açılış BOS basıncı 500 mmH2O saptanmış. Bu sırada bilateral alt ekstremitede DVT gelişen, MSS enfeksiyonu dışlanmış olan hasta şant ameliyatı açısından değerlendirilmek üzere hastanemize yönlendirilmişti. Hastada tekrarlayan oral aft öyküsü, aktif genital ülser mevcuttu. Paterji negatifti. ESR 73 mm/h ve CRP 50 mg/dL idi. Görüntülemelerde bilateral iliofemoral DVT mevcuttu, bulgular VCI boyunca parsiyel olarak devam etmekteydi. Her iki optik sinir retroorbital segmentler etrafındaki BOS mesafesi artmış, her iki meckel cave geniş, suprasellar sisterna mesafesi artmış olup bulgular PST için anlamlıydı (Resim1). Ek olarak, FSH 17 IU/L (>12), LH 42 IU/L (>8), total testosteron 2 nm/ml (<2,8) ve serbest testosteron 8 pg/ml (1-28) olup hipergonadotropik hipogonadizm mevcuttu. Skrotal görüntülemede sol 12 ml, sağ 14 ml olup testis volümleri küçüktü. Hastaya 5 gün 1 gr pulse prednol uygulandı, ardından 1mg/kg/gün dozunda azaltılarak devam edildi. Azatiyoprin başlandı ve ardından tedaviye infliximab eklendi.
Sonuç: PTS ile başvuran bir hastada ayırıcı tanıda BS akılda tutulmalıdır. PTS'nin bu hastalarda parankimal, vasküler MSS lezyonu olmaksızın gelişebileceği unutulmamalıdır. BS'nin erkeklerde daha şiddetli hastalığa yol açmasının altında yatan nedenlerde, genetik hormonal farklılıklar üzerinde durulmaktadır. Testosteronun nötrofil aktivasyonunu artırarak patogenezde rol alabileceği düşünülmektedir. Sunmuş olduğumuz olguda agresif hastalık seyriyle birlikte hipogonadizm saptanmış olması da ilgi çekicidir.

Anahtar Kelimeler: Behçet, psödotümör serebri, hipogonadizm

Resim 1: Parankimal ya da vasküler lezyon olmaksızın psödotümor serebri ile uyumlu belirtiler içeren kranial görüntüleme

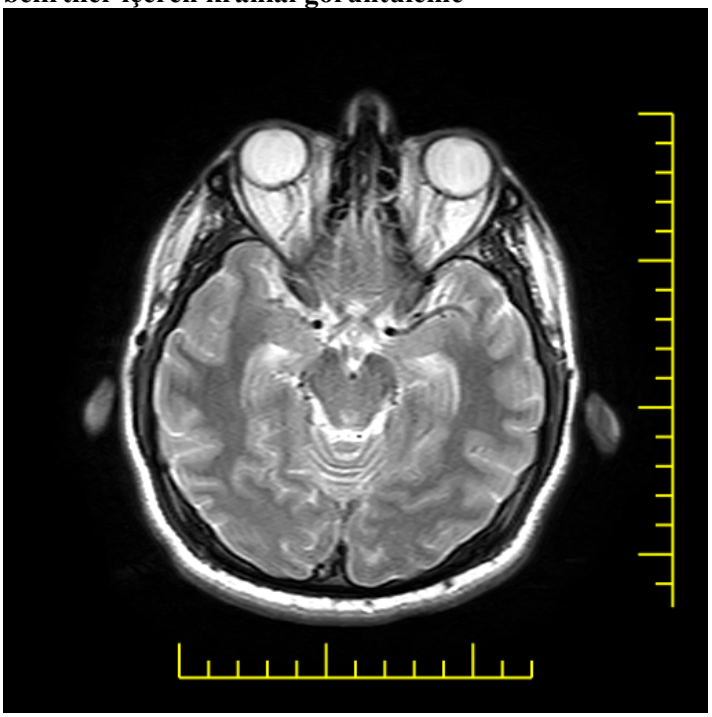

[EP-13]

El bileğinde şişlik ayırıcı tanısında iğsi hücreli undiferansiye sarkom

Serpil Ergülü Eşmen
Konya Şehir Hastanesi, Romatoloji

Giriş
Eklem şişliğinin ayırıcı tanısı benign patolojilerden, hayatı tehdit eden durumlara kadar uzanabilmektedir. Öykü ve fizik muayene ile önceki travma, geçirilmiş ameliyat ilişkili durumlar, sistemik hastalıklar, enfeksiyon ve malignite olasılığı gözden geçirilmelidir. Kliniğimize el bileğinde şişlik ile başvurduğunda iğsi hücreli sarkom nedeniyle dirsek altından ön kol ampütasyonu yapılmak durumunda kalan olgu sunuldu.
Olgu
Kırk iki yaşında kadın hasta sol el bileğinde şişlik şikayetiyle başvurdu. Romatolojik sorgulamasında ve laboratuvar tetkiklerinde anlamlı bulgu olmayan hastanın sol el bileği dorsumunda, 3. ve 4. metakarpal eklemler komşuluğunda yaklaşık 2 cm kitle palpe edildi. Ultrasonografide; sol el dorsumunda ekstansör tendon komşuluğunda 20x7 mm boyutlu hipoekoik solid lezyon görüldü. MR incelemede el dorsal yüzde 3. ve 4. metakarpal kemikler bazisi komşuluğunda en geniş yerinde 24x12x8 mm boyutlarında ekstansör tendon komşuluğunda T1 görüntülerde kas yapılar ile izointens, T2 görüntüde hiperintens, yoğun kontrastlanma gösteren kitle lezyonu izlendi. Lezyon çıkarıldığında diffüz tip tenosinovyal dev hücreli tümör izlendi. Lokal nüks açısından yakın izleme alınan hastanın bir yıl sonra el dorsal kesimde 2.3.4. ve 5. parmak ekstansör tendonları çevreleyen, diffüz kontrast tutan, düzgün sınırlı lobule konturlu, en geniş yerinde 53x17 mm ölçülen yaklaşık 80 mm boyunca uzanım gösteren kitle izlendi. Hastanın sol ön kol dirsek altından yapılan ampütasyon materyalinin patolojisinde iğsi hücreli undiferansiye sarkom saptandı.
Tartışma
İğsi hücreli sarkom, nadir görülen bir tümördür. Sarkomlar, kemik ve bağ dokusunda oluşan tümör kümeleridir. İğsi hücreli sarkomda, bu hücreler mikroskopla bakıldığında, uzun ve dar, uçları mum çubuğu gibi incelen iğlere benzer. Genel olarak sarkomlar gibi, iğsi hücreli sarkomlar da nadir görülür. Kemik ve yumuşak doku kanserlerinin %10'undan azını oluşturur. En çok 40 yaşın üzerindeki kişilerde görülür. Genellikle 60-70 yaşları arasında tanı alırlar. Semptomları, tümör boyutuna, sayısına ve hangi kemiklerin veya vücut bölümlerinin tutulduğuna bağlı olarak değişir. Tümör bölgesinde ağrı ve şişliğe neden olabilir. Eklem şişliği ile başvurduğunda iğsi hücreli sarkom tanısı alan olgu sunuldu.

Anahtar Kelimeler: İğsi hücreli sarkom

El bileği MR

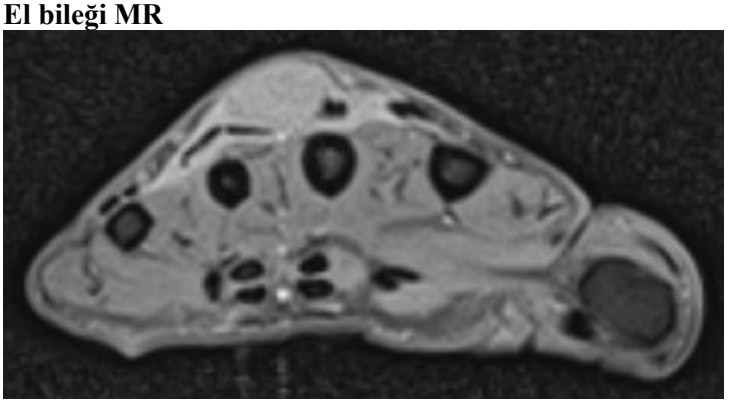

El bileği MR- Bir yıl sonra nüks kitle görüntüsü

[EP-14]

Granülomatozis polianjitise eşlik eden granülomatöz mastit vakası

Fatih Taştekin
İzmir Şehir Hastanesi Romatoloji Kliniği, İzmir

Amaç: İdiyopatik granülomatöz mastit (İGM), sıklıkla emzirme öyküsü olan kadınlarda meme dokusunda non-kazeifiye granülomlarla karakterize, nadir, kronik, inflamatuar meme hastalığıdır. Spesifik radyografik bulgusu olmayıp, kesin tanı biyopsi ile konabilir. Ayırıcı tanıda meme kanseri, enfeksiyonlarla birlikte sistemik eritematozus lupus, Sjögren sendromu, Crohn hastalığı, İgG4 ile ilişkili hastalık, sarkoidoz ve granülomatozis polianjitis (GPA) gibi otoimmün hastalıklar bulunur. Çoğunlukla idiyopatiktir. İGM'nin steroide iyi yanıt vermesi ve diğer otoimmün hastalıklara eşlik etmesi otoimmün alt yapısı olabileceğini düşündürmektedir.
Olgu: 28 yaşında, G4P4Y4, en son 1 yıl önce emziren kadın hastada memede ağrı, kitle, akıntı nedenli genel cerrahide değerlendirilip biyopsi yapılmış ve kistik nötrofilik granulamatoz mastit saptanmış. Drenaj ve antibiyoterapilere yanıt vermeyen hasta 2 aydır devam eden artraljileri de olması üzerine romatolojiye yönlendirilmiş. Hastada metatarsofalangeal eklemler ve sağ dirsekte hassasiyet ile proksimal interfalangeal ve metakarpofalangeal eklemlerde artritler, ayrıca sol memede akıntılı lezyon mevcuttu. Laboratuvarında c-ANCA 1/100 ve PR3 ANCA pozitif diğer otoantikorlar ve akut faz reaktanları negatif saptandı. İdrar ve üst-alt solunum yolları tutulum bulgusu yoktu. Hastaya GPA ve İGM nedenli methotrexate 15 mg ve prednol 16 mg planlandı. Fakat gebe kaldığını öğrenen hasta tedaviye başlamadı. 9 haftalıkken düşük gelişen hastaya önerilen tedavi başlandı. Artraljilerinde ve memedeki lezyonda tam remisyon sağlandı.
Sonuç: GPA küçük ve orta boy damarları etkileyen nekrotizan granülomatöz vaskülittir. Genellikle üst ve alt solunum yolları ile böbrek tutulumu olmakla birlikte her organı etkileyebilir. GPA'da meme tutulumu çok nadirdir.
İGM tedavisinde cerrahi, antibiyotikler, sistemik veya lezyon içi kortikosteroidler kullanılabilemektedir. Metotreksat ve azatioprin gibi immünosüpresif ilaçlar ile anti-TNF tedaviler veya ritüksimab relaps veya dirençli vakalarda denenebilir.
Vakamız memeden alınan biyopside kazeifiye olmayan granülomlar bulunması nedenli GPA tutulumu düşünülmeyip GPA'ya eşlik eden İGM olarak düşünülmüştür. Tedavide GPA ile benzerlik göstermesi nedenli methotrexate ve steroid kullanılmış ve hem mastit hemde eklem tutulumlarında tedavi yanıtı alınmıştır. GPA ya eşlik eden İGM vakası çok nadir görülmesi sebebiyle yayınlanmıştır.

Anahtar Kelimeler: Granülomatous Mastit, Granülomatöz hastalık, Polianjiitli Granülomatozis

[EP-15]

Takayasu Arteriti'ne Eşlik Eden İnflamatuvar Bağırsak Sendromu Olgusu

Bercemhan Sulu, Sinem Nihal Esatoglu, Emire Seyahi
İstanbul Üniversitesi-Cerrahpaşa, Cerrahpaşa Tıp Fakültesi, İç Hastalıkları Anabilim Dalı, Romatoloji Bilim Dalı, İstanbull

Amaç:
Takayasu arteriti (TA) ve Ülseratif kolit (ÜK) nadiren birlikte görülebilir. Literatürde TA kohortlarında inflamatuvar bağırsak hastalığı sıklığının %6.4'e kadar ulaştığı bildirilmiştir 1, 2. Bu olgu sunumunda, ülseratif kolit araştırmaları sırasında Takayasu arteriti tanısı alan ve çoklu biyolojik tedaviye direnç gösteren bir hastayı paylaşacağız.
Olgu:
Sekiz yıldır ÜK, üç yıldır TA tanıları ile takip edilen 20 yaşında kadın hasta, çoklu biyolojik tedaviye direnç nedeniyle merkezimize yönlendirildi. 2020 yılında adalimumab ve azatioprin tedavileri altında akut faz reaktan yüksekliği, trombositoz ve artrit gelişmesi üzerine yeniden değerlendirildiğinde, üst ekstremiteşer arasında tansiyon farkı saptandı. Boyun, toraks ve abdomen bilgisayarlı tomografi anjiyografisinde bilateral common carotis, vertebral, subklavyen, aksiller, brakial, renal, inferior mezenterik, superior mezenterik ve çölyak arterlerde tutulum saptandı. Hastaya toplam 12 kür siklofosfamid, yüksek doz adalimumab ve infliksimab tedavisi

uygulanmasına rağmen konstitüsyonel semptomları, ekstremite ağrıları, akut faz reaktanlarındaki yükseklik ve ÜK aktivasyonu devam etti. Çoklu biyolojik tedavi direnci nedeniyle upadasitinib 30 mg/gün başlanan hastada remisyon sağlandı.
Sonuç:
Bildiğimiz kadarı ile vakamız literatürde upadacitinib 30 mg/gün ile remisyon sağlanan ilk TA ve ÜK olgusudur. Janus kinaz inhibitörlerinin, çoklu sitokin sinyal yolaklarını inhibe ederek dokuda T-hafıza hücrelerini baskıladığı ve mikrovasküler anjiyogenezi engellediği hipotez edilmektedir.

Anahtar Kelimeler: takayasu arteriti, upadacitinib, jak inhibitörleri

[EP-16]

Tocilizumab ile Tedavi Edilen Erişkin Başlangıçlı Still Hastalığı: Olgu Sunumu

Erdal Tanyıldız, Necati Çakır
Sağlık Bilimleri Üniversitesi Fatih Sultan Mehmet Eğitim ve Araştırma Hastanesi, Romatolji Kliniği, İstanbul

Tocilizumab ile Tedavi Edilen Erişkin Başlangıçlı Still Hastalığı: Olgu Sunumu
Amaç
Tocilizumab, Still hastalığının tedavisinde onay almış, etkin ve güvenilir bir biyolojik ajandır. Bu olgu sunumunda, kliniğimizde tocilizumab tedavisi ile iyi yanıt elde ettiğimiz vakayı paylaşmayı amaçladık.
Olgu
44 yaşında erkek hasta, polikliniğimize ateş, boğaz ağrısı, halsizlik ve yaygın vücut ağrısı şikayetleri ile başvurdu. Hastaya 2009 yılında, Erişkin Başlangıçlı Still Hastalığı tanısı konulmuş olup, 2 yıl boyunca metotreksat ve prednizolon tedavisi verilmişti. Takiplerinde remisyona girdiği kabul edilen hasta, tedavisi sonlandırıldıktan sonra 2011 yılına kadar herhangi bir yakınması olmadığı için takiplerine devam etmemişti.
Hasta, boğaz ağrısı, yüksek ateş ve karın ağrısı şikayetleri ile dış merkeze başvurmuş, üst solunum yolu enfeksiyonu ön tanısı ile amoksisilin-klavulanat (1000 mg, 2x1) tedavisi başlanmış ve 2hafta kullanmış. Ancak tedavi bitiminde hastanın ateşi düşmemiş ve artrit bulguları eklenmişti.
Yatışı sırasında 15 gündür süren boğaz ağrısı, bilateral dirsek eklemlerinde artrit bulguları ve quotidian (günlük) ateş atakları olan hastaya ayrıcı tanı için ek testler yapıldı.

Tedavi ve Takip Süreci:
Pulse steroid tedavisi (1000 mg/gün metilprednizolon) başlandı, ardından deltakortil (30 mg/gün) idame dozu olarak eklendi.
• 3 gün sonra 2. doz pulse steroid (1000 mg/gün metilprednizolon) uygulandı.
• Sonrasında metotreksat (15 mg/hafta, PO) ve hidroksiklorokin (400 mg/gün) eklendi.
Ancak takiplerinde hastanın ateş ataklarının devam etmesi, AFR yüksek seyretmesi ve artrit bulgularının gerilememesi nedeniyle:
• Deltakortil kesildi, yerine Prednol (60 mg/gün, IV) başlandı.
Takiplerde hastanın klinik tablosunda belirgin düzelme sağlanamaması üzerine tocilizumab (162 mg/hafta, SC) tedavisi başlandı.
• İlk 2 gün içinde ateş atakları tamamen sonlandı.
• Akut faz reaktanlarında (ferritin, CRP, fibrinojen) dramatik düşüş gözlendi.
• Artrit bulgularında belirgin düzelme sağlandı.
Sonuç
Tocilizumab, EBSH ta etkili bir tedavi seçeneğidir. Olgumuzda, kortikosteroid ve klasik DMARD tedavisine rağmen düzelme sağlanamayan hasta, tocilizumab ile hızlı ve belirgin bir iyileşme göstermiştir. Bu vaka, biyolojik ajanların dirençli Still hastalığı vakalarında etkinliğini desteklemektedir.

Anahtar Kelimeler: ı Still hastalığı, Metotreksat, tosilizumab

CRP düzeylerinin seyri

Ferritin düzeylerinin seyri

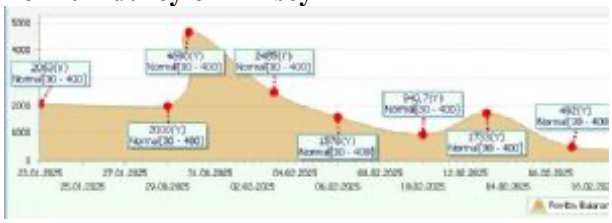

[EP-17]

Kikuchi -Fujimoto Hastalığı Seyrinde Gelişen Makrofaj Aktivasyon Sendromu: Bir Olgu Sunumu

Ayşe Tuğçenur Temiz Gençoğlu, Sevinç Can Sandıkcı, Mehmet Akif Baltacı, Gülnur Çelik Yılmaz, Samet Dal, Hakan Apaydın, Cem Özişler
Etlik Şehir Hastanesi,Romatoloji Kliniği,Ankara

Amaç: Kikuchi-Fujimoto hastalığı (KFH) histiyositik nekrotizan lenfadenit olarak da bilinen iyi prognozlu,kendi kendini sınırlayan inflamatuar bir hastalıktır. Ancak bazı hastalar uzun süreli ve/veya tekrarlayan bir hastalık seyrine sahip olabilir. Nadiren bazı olgularda makrofaj aktivasyon sendromu (MAS) gibi yaşamı tehdit eden komplikasyonlar ortaya çıkabilir. Biz de tekrarlayan MAS tablosu tespit ettiğimiz bir KFH olgusunu sunuyoruz.

Olgu: 64 yaşında kadın hasta 1 yıl önce nedeni bilinmeyen ateş, akut faz yüksekliği ile hospitalize edilmiş. Tetkik edilirken sol aksiller lenf nodu eksizyonel biyopsi ile KFH tanısı almış. 80 mg/ gün metilprednizolon (MP) başlanmış.Takipte steroid tedavisi kesilmiş. 6 ay sonra polikliniğimize artrit, ateş, döküntü ile başvurusunda MAS ön tanısı ile yatırıldı. Tetkiklerinde ANA, RF, Anti-CCP, Anti-dsDNA, ENA profili negatif, komplemanları normaldi. Kemik iliği biyopsisinde hemofagositoz gözlenmedi. 3 gün boyunca 1 gr/gün MP, takipte 1 mg/kg/gün ile stabil seyreden hastanın 7. gününde desatürasyonu, ateşi, akciğerde yeni gelişen infiltratları, sitopenisi ve ferritin yüksekliği olması üzerine MAS alevlenmesi ile 2x100 mg/gün anakinra ve 1 gr/gün MP tedavisi başlandı. Enfektif odak saptanmadı. Pulmoner emboli dışlandı. Anakinra ve 60 mg/gün MP tedavisi altında, klinik ve laboratuvar tam yanıt alındı. MP doz azaltımı yapıldığı sırada fungal ve CMV ilişkili akciğer enfeksiyonu gelişen hasta enfeksiyonun tetiklediği MAS alevlenmesi (derin pansitopeni, akut faz progresyonu, multiorgan disfonkiyonu, hipotansiyon) ile yoğun bakıma alınarak antifungal ve antiviral tedavi başlandı. Anakinra 2x100 mg/gün, 48 mg /gün MP ile devam edildi. Ek olarak IVIG 5 gün süreyle 0.3 gr/kg/gün dozunda verildi. Klinik ve laboratuar tam yanıt alınan hasta Anakinra 2x100 mg/gün ve 24 mg /gün MP ile taburcu edildi.

Sonuç: Literatürde de belirtildiği gibi KFH tanılı hastalarda MAS oldukça nadir görülen bir tablodur. KFH her ne kadar benign seyirli bir tablo olsa da hastaların takiplerinde MAS' ın her zaman için akılda tutulması önerilir.

Anahtar Kelimeler: Kikuchı-fujimoto, MAS

Resim 1: Hastanın Enfeksiyon ilişkili MAS alevlenmesi sürecindeki PAAC Seyri

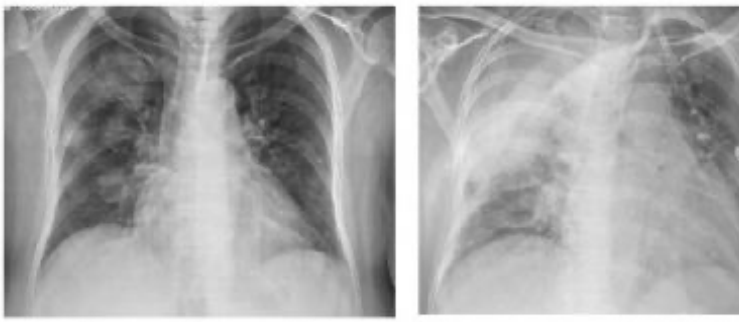

Tablo 1: Laboratuar Bulguları

	YATIŞ SIRASINDA	MAS TANI ANI	ENFEKSİYON UN TETİKLEDİĞİ MAS ALEVLENMESİ	GÜNCEL
FERRİTİN (mg/L)	4632	43.515	6209	430
CRP (mg/L)	110.5	219	506	9.8
AST (U/L)	52	72	35	7
LDH (U/L)	446	1277	316	230
TRİGLİSERİD (mg/dL)	195	361	990	405

[EP-19]

Maskenin Ardında: Sistemik Sklerozu Taklit Eden Werner Sendromu

Tamer Acat, Yalkın Çalık, Nilay Erdik, Emre Bilgin, Emel Gönüllü
Sakarya Üniversitesi Eğitim ve Araştırma Hastanesi, İç Hastalıkları/Romatoloji Ana Bilim Dalı, Sakarya

Amaç: Werner sendromu(WS) genellikle ergenliğe kadar belirti vermeyip, üçüncü dekatta hastalarda katarakt,cilt atrofisi,deri altı yağ kaybı ile saçlarda grileşme ve dökülme gibi belirtilerle yaşlı bir görünüm oluşturur. Klinik bulgular arasında tiz ve boğuk bir ses, karakteristik yüz hatları (bird face), tıknaz gövdeli kısa boy ve düz tabanlık olup, diyabetes mellitus, osteoporoz ve hipogonadizm gibi endokrin bozukluklar ile karakterize otozomal resesif, skleroderma taklitçisi bir hastalıktır.Skleroderma benzeri bozukluklar, deri ve alttaki yumuşak dokuların sklerozu ile karakterize geniş bir heterojen hastalık yelpazesini kapsar(1,2).Bu olgudaki amacımız daha önce skleroderma tanısıyla takip edilen bir hastanın klinik bulgularına göre geniş bir ayırıcı tanı yapılmasıyla doğru tanıya ulaşmanın önemini vurgulamaktır.

Olgu: 49 yaşında kadın hastanın, 12 yıl önce ciltte kalınlaşma ve gerginlik şikayeti ile başvuruları olmuş.Raynaud fenomeni olan hastaya yapılan değerlendirmeler ve cilt biyopsileri sonucunda cilde sınırlı Sistemik Skleroz(SSc) tanısı konulmuş.
Merkezimize başvuran, fizik muayenede SSctipik cilt-yüz görünümü olmayan hastanın tetkiklerinde antinükleer antikor(ANA) negatif saptanması üzerine anamnezi derinleştirildi.

Özgeçmişinde,34 yaşında iki gözde katarakt geliştiği, eş zamanlı olarak saçlarının beyazlamaya ve dökülmeye başladığı öğrenildi.35 yaşında erken menopoz ve osteoporoz tanısı konulmuş.Anne ve baba arasında akraba evliliği bulunduğu öğrenildi.Muayenesinde dirseklerde ve ayaklarda ülserleri, ayak tabanlarında düzlükve hiperkeratotik lezyonlar görüldü. Vücutta yaygın cilt gerginleşmesi, el-ayak-dirseklerde pigmentasyonlar ve kuş yüzü görünümü vardı.Saçlarda beyazlaşma ve kellik olup otuzlu yaşlarınbaşında başladığı öğrenildi(Resim.1)4 yıl önce başlayan boğuk ve tiz bir sesi vardı.
Otoantikorları negatifti(antinükleer antikor,ENA panel,RF),komplemanlar normaldi.Görünttülemelerinde maligniteye bulgusu saptanmadı.FSH, LH seviyeleri menapoz ile uyumluolarak yüksekti.Grafilerinde dirseklerde, sol aşil tendonunda kalsifikasyon ve ayak distal falankslarında osteoskleroz saptandı(Resim.2).Kemik yoğunluk dansiometrisinde osteoporoz saptandı.
Werner sendromu açısındangenetik inceleme istendi.Uluslararası Werner sendromu için önerilen tanı kriterleriyle değerlendirildi.

Sonuç: Romatoloji pratiğinde SSc sık karşılaşılan bir hastalık olup WS gibi progeria sendromları tarafından taklit edilebilir. Diğer vakalarda görüldüğü gibi WS hastaları sistemik skleroz tanısıyla uzun yıllartakip edilebilir(3,4).Sistemik skleroz ayırıcı tanısında ANA negatif olan ve skleroderma tipik cilt bulguları olamayan hastalarda WS düşünülmelidir.

Anahtar Kelimeler: Sistemik skleroz, werner sendromu

Resim.1

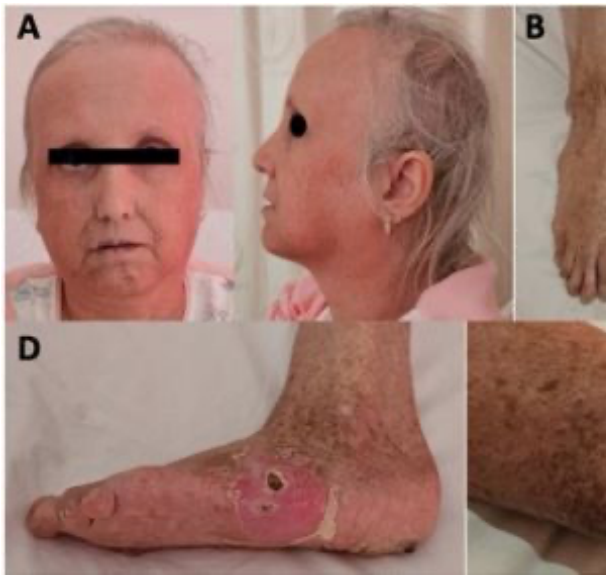

Resim 1: Hastanın Görünümü A;Gri saç, kuş yüzü görünümü ve alopesi. B;Bilateral 2.-3. ayak parmaklarında kutanöz webbing, deride gerginlik ve kalınlaşma. C,E,F;Deri depigmentasyonu, sağ dirsek ülseri ve skleroderma benzeri deri değişiklikleri. D;Düz tabanlık, hiperkeratoz ve ülser, deri depigmentasyonu.

Resim.2

Resim 2: Radyolojik Görüntüleme A;Sağ dirsekte yumuşak doku kalsifikasyonu. B;Aşil enteziti ve distal falankslarda osteoskleroz.

[EP-20]

Tedavi dirençli livedoid vaskülopati ile başvuran bir ADA2 eksikliği olgusu

Ender İğneci, Elif Dinçses Nas, Esen Kasapoğlu
İstanbul Medeniyet Üniversitesi, Göztepe Prof.Dr. Süleyman Yalçın Şehir Hastanesi, Romatoloji Kliniği, İstanbul

Amaç: ADA2 eksikliği (DADA2), CECR1 genindeki otozomal resesif mutasyonlara ikincil otoinflamatuar bir hastalıktır. Sistemik belirtiler, MSS tutulumu, immün yetmezlik ve livedoid deri döküntüsü ile karakterizedir. Fenotipik varyasyon nedeniyle sistemik bulguların şiddeti ve sıklığı değişkenlik gösterir. Biz de tedavi dirençli livedoid vaskülopati ile tanı alan bir olguyu sunmayı planladık.
Olgu: 18 yaşında erkek hasta, 3,5 yıl önce başlayan ayak bileklerinde ağrı, yara ve iz bırakarak iyileşen kızarıklık şikayetleriyle başvurdu. Bilateral ayak laterallerinde beyaz atrofi benzeri iyileşme alanları, nekrotik krutlar ve retiküler lezyonlar; medial malleol çevresinde ise yaklaşık 5 cm çapında hemorajik, mor-kahverengi plak lezyonlar izlendi. Cilt biyopsisinde livedoid vaskülopati saptandı. Hemogram ve biyokimya sonuçları normaldi. CRP 27, sedimantasyon 10, ANA, RF, MPO ANCA, PR3 ANCA, ENA profili, kriyoglobulin, antifosfolipid antikorlar ve trombofili paneli negatif; C3, C4 düzeyleri normaldi. Batın görüntülemesinde hepatosplenomegali saptandı. Her iki bacak iç yüzünde parestezi ve miksiyon sonrası senkop nedeniyle yapılan beyin MR'da posterior araknoid kist, beyin MR anjiyografide sağ vertebral arter V4 segmentinde hipoplazi izlendi. Elektromiyografi ve ekokardiyografi normaldi. Daha önce Behçet ve JIA ön tanılarıyla metilprednizolon 16 mg ve azatiyopürin 50 mg tedavileri almış, ancak fayda görmemişti. Livedoid vaskülopati için kolşisin, pentoksifilin ve rivaroksaban kullanmaktaydı. Lezyonların seyri ve tedavi direnci nedeniyle ADA2 eksikliği araştırıldı. CES sonucu "ADA2 c.139G>A (p.Gly47Arg) missense (ClinVar ID:120304) (rs202134424)" varyantı patojenik homozigot formda tespit

edilerek DADA2 tanısı konuldu. Adalimumab tedavisi başlandı, antikoagülan kesildi. Takiplerinde postinflamatuar hiperpigmentasyon dışında bulgu ve şikayeti olmayan hastanın izlemi sürüyor.
Sonuç: ADA2 eksikliği nadir bir hastalıktır ve olgumuzda görülen p.Gly47Arg homozigot mutasyonu Türkiye'de en sık rastlanan mutasyondur. Fenotipik varyasyon nedeniyle özellikle çocuklukta başlayan tedavi dirençli livedoid vaskülopatide ayırıcı tanıda düşünülmelidir. Livedoid vaskülopati tedavisinde antikoagülan kullanımı yaygınken, ADA2 eksikliğinde antikoagülandan kaçınılması gerekliliği dikkat çekicidir.

Anahtar Kelimeler: ADA2 eksikliği, livedoid vaskülopati

Görsel 1

Bilateral medial malleol çevresinde ise yaklaşık 5 cm çapında hemorajik, mor-kahverengi plak lezyonlar

[EP-22]

Granülomatöz Polianjiitis hastasında böbrek ve akciğer dışı tutulum: Olgu sunumu

Ayşenur Yılmaz[1], Beyza Nur Aydemir[2], Cemal Bes[1]
[1]Sağlık Bilimleri Üniversitesi, Başakşehir Çam ve Sakura Şehir Hastanesi, Romatoloji Kliniği, İstanbul
[2]Sağlık Bilimleri Üniversitesi, Başakşehir Çam ve Sakura Şehir Hastanesi, İç Hastalıkları Kliniği, İstanbul

Amaç: Granülomatöz polianjitis (GPA) nekrotizan, granülomatöz inflamasyonla karakterize, genellikle kapiller, venül, arteriyol gibi küçük damarları etkileyen, %70-80 PR-3 ANCA pozitifliğinin görüldüğü, 45-65 yaş arasında daha sık görülen; sıklıkla üst solunum yolları, böbrek ve alt solunum yollarında olmak üzere birçok sistemde tutulum yapabilen ANCA-ilişkili vaskülittir. Sık görülen tutulumlar dışında gastrointestinal sistem, genitoüriner sistem, cilt, kas ve eklem, nörolojik sistem gibi sistem tutulumları da izlenebilir (1). Bu vakada sık görülen sistemik bulgular dışında bulgularla başvuran bir hasta özetlenecektir.
Olgu: 20 yaşında erkek hasta, epigastrik bölgede daha belirgin olan, bulantı ve kusmanın eşlik ettiği karın ağrısıyla acil servise başvurmuş. Tetkiklerinde CRP 223 mg/L, Amilaz 1042 U/L, Lipaz 3208 U/L saptanmış. Akut ödematöz pankreatit izlenmesi üzerine interne edilmiş. Toraks bilgisayarlı tomografisinde her iki akciğerde birkaç adet alt lob ağırlıklı büyüğü sağ akciğer alt lob anterobazal segmentte boyutu 3x2.5 cm ye ulaşan bazıları içerisinde kistik kaviter alanlar içeren solid nodüller saptanmış. Bilateral alt ekstremitede palpabl purpura ile uyumlu lezyonlar gelişmiş. Romatoloji kliniğine konsülte edilen hastanın bu süreçte asimetrik oligoartriti olduğu, sert damakta perforasyonu görüldü. Tam idrar tetkikinde >400 eritrosit mevcuttu, spot idrar protein kreatinin oranı 728 mg/g'dı. PR3-ANCA 180,67 U/ml'idi. Testiste ağrısı olan hastanın görüntülemelerinde testislerde sağda büyüğü 16x12 mm, solda büyüğü 20x12 mm ölçülen multifokal heterojen, T1 hiperintens hemorajik odaklar içeren, postkontrast serilerde periferik kontrastlanan, difüzyon serilerde belirgin restriksiyon izlenmeyen odaklar izlendi. GPA ile ilişkilendirildi. Renal biyopsi yapıldı, segmental ve global nekrotizan lezyonlarla karakterize pauci immune glomerulonefrit saptandı. GPA tanısı ile hastaya metilprednizolon 3 gün 1000 mg intravenöz, 1 mg/kg eş değeri dozda verilerek doz azaltma planlandı. Remisyon indüksiyonu için rituksimab 1000 mg 14 gün arayla uygulandı. Hastanın takibine devam edildi.
Sonuç: GPA nadir görülen klinik bulgularla prezente olabilir. Birden çok sistemi içeren bulgusu olan hastalarda atipik olsa da vaskülit akılda tutulmalıdır. Organ-hayatı tehdit edici bulgusu olan hastalarda yoğun immunsupresyon ihtiyacı mevcuttur.

Anahtar Kelimeler: Granülomatöz Polianjitis, Testiste kitle, Pankreatit

[EP-23]

İmmun Kontrol Noktası İnhibitörü ilişkili Myozit Vakası

Hasan Kocaayan, Ayten Özkan, Özge Yoğurtçu, Öykü Tomay Aksoy
İzmir Katip Çelebi Üniversitesi Tıp Fakültesi, İç Hastalıkları Anabilim Dalı, Romatoloji Bilim Dalı

Amaç: İKİ'lerin romatolojik ve nörolojik yan etkileri geniştir. İKİ ile ilişkili miyozit nispeten nadir görülen bir durumdur ve daha çok erkeklerde ve tedavinin başlangıcından itibaren ortalama olarak bir ay içerisinde görülmektedir. İKİ ile ilişkili miyozitin PD-1/PDL1 inhibitörleriyle ortaya çıkma olasılığı CTLA-4 inhibitörlerine kıyasla iki kat daha fazladır ve kombinasyon tedavisinin İKİ ile ilişkili miyozite neden olma olasılığı tekli tedaviye kıyasla önemli ölçüde daha yüksektir. Myokardit olan hastalarda mortalite oranlarının daha yüksek olduğu bildirilmiştir.
Olgu: 57 yaşında erkek hasta kasım 2023 de RCC tanısı konulmuş.Karboplatin, paklitaksel, kabozantınıb ve pazopanib ve tedavisi almış.Aralık 2024 de çekilen PET-CT de metastaik lezyonlarda progresyon saptanmışivolumab tedavisi başlanmış. Tedavinin birinci ayında hastada gelişen

yutkunma, çiğnemde güçlük, kollarda ve bacaklarda olan güçsüzlük şikayetiyle başvurmuş.AST/ ALT,LDH ve CK yükseliği olan hastada fizik muayende üst ve alt eksrmitede kas gücü 4/5 saptandı.PET-CT de her iki üste ekstremitede omuz kaslarında ve alt eksremite kas gruplarında artmış FDG tutulumu saptandı.Mevcut bulgular ile İKİ ilişkili myozit tanısı ön planda düşünüldü. Tedavisine 0.5mg/kg den kortikosteroid başlandı.Yutkunma, konuşma ve çiğneme zorluğuda olan hastada KBB ve Nöroloji bakılarında ek bir durum saptanmadı ve myozit ile ilşkilendirildi 2 gr/kg den IVIG eklendi.Birinci ayında kas her iki ekstremitede tam ve CK,AST ve ALT normal aralığıa gerilediği yutkunma fonksiyonları ve çiğneme fonksiyonlarında iyileşme olduğu saptandı. Sonuç: İmmün kontrol noktası inhibitörleri kanser tedavisinde yenilik yaratmıştır, ancak geleneksel kanser tedavilerinde görülenlerden farklı yeni bir yan etki spektrumunu da beraberinde getirmiştir.İKİ ile ilişkili miyozit, erken tanı ve hızlı tedavi gerektiren nadir ancak ciddi bir advers olaydır.Klinik tablo değişkendir ve hafif halsizlikten solunum yetmezliği ve miyokardite kadar uzanabilir.Kortikosteroidler tedavinin temel taşıdır ve ciddi vakalarda tipik olarak İKİ tedavisinin kesilmesine ek olarak yardımcı yaklaşımlar IVIG önerilmektedir.İKİ alan hastalarda özellikle bizim vakamızda olduğu gibi tedavinin ilk dönemlerinde bu yan etkiler konusunda dikkatli olunmalı ve erken tedavi ile sonuçların olumlu olabiliceği akılda tutulmalıdır.

Anahtar Kelimeler: İmmun kontrol noktası inhibitörü, myozit

Tablo 1: Laboratuvar Sonuçları

	DEĞER	
WBC	8520	FERRİTİN
HGB	11.3 g/dL	CRP
MCV	100.9 fL	ALBUMİN
PLT	282000	SEDİMENTASYON
KREATİNİN	1,36 mg/dL	TOTAL BİLİRİBİN
KREATİNİN KİNAZ	3812	İNDİREKT BİLİRİBİN
AST/ALT	247/136 U/L	ANA / ENA
LDH	666 U/L	PROKALSİTONİN

[EP-24]

Merkezi Sinir Sistemi Vaskülitinde Tanı Gecikmesi

Esra Firat Şentürk[1], Yeşim Özgüler[1], Uğur Uygunoğlu[2], Emire Seyahi[1]
[1]İstanbul Üniversitesi-Cerrahpaşa, Cerrahpaşa Tıp Fakültesi, İç Hastalıkları Ana Bilim Dalı, Romatoloji Bilim Dalı
[2]İstanbul Üniversitesi-Cerrahpaşa, Cerrahpaşa Tıp Fakültesi, Nöroloji Bilim Dalı

Amaç: Merkezi Sinir Sistemi(MSS) vasküliti, genç yaşta inmeye yol açan nadir ancak ciddi bir durumdur. Tanı gecikmesi, hastalarda geri dönüşümsüz nörolojik hasarlara neden olabilir. Bu bildiride, MSS vaskülitinde tanı gecikmesinin önemini vurgulayan bir vakamızı paylaşacağız.
Olgu: Bilinen Hiperlipidemi dışında dahili hastalığı olmayan 45 yaşındakı erkek hasta 2007, 2009, 2016 ve 2022 yıllarında iskemik serebrovasküler olay ile izlenmiştir. Haziran 2024'de dizartri ve artan dengesizlik şikayetleri ile başvuran hastanın fizik muayanesinde:dizartri, ataksik yürüyüş ve sol taraflı güçsüzlük bulguları saptanmıştır. Laboratuvar testlerinde otoimmün ve enfeksiyöz nedenler dışlandıktan sonra, yapulan görüntülemelerin değerlendiirlmesinde farklı zamanlara ait iskemik sekeller olması vaskülitik süreçler açısından kuşku uyandırmıştır, Kesin tanı için yapılan konvansiyonel anjiografide; Her iki internal carotid arter(ICA) intrakranial segmentlerde, her iki orta serebral arter M2-3 segmentlerde anlamlı darlığa neden olmayan yaygın kontur düzensizlikleri dikkati çekmiştir. Sağ ICA posterior kommunikan arter segmentinde 5x3 mm boyutlu posterior oryantasyonlu geniş boyunlu anevrizma izlenmiştir. Sol vertebral arterden alınan runlarda, basiler arterde, sağda daha belirgin olmak üzere her iki posterior serebral arterde, her iki anterior inferior serebellar arterde ve superior serebellar arterde yaygın kontur düzensizlikleri dikkati çekmiştir. Bulgular vaskülitik süreç açısından anlamlı olması nedeniyle hastaya pulse steroid, siklofosfamid ve mevcut aldığı ikili antiaggregan tedaviye antikoagülan da eklenmiştir.

Sonuç: Literatürde tanı gecikmesi ile ilgili farklı sonuçlar mevcuttur. Salvarini ve arkadaşlarının 163 vakalık kohortunda bu gecikme 0.1yıl (0.08-5.2) olarak tespit edilmiştir. Literatürdeki 2. Büyük kohort da Boysson ve arkadaşlarına aittir. Bu kohortta gecikme 15 hafta olarak tespit edilmiştir. Primer ve sekonder MSS vasküliti karşılatıran literatürdeki tek çalışmada primer MSS vaskülitlerindeki tanı gecikmesi belirgin olarak uzundur (p=0.0008). MSS vasküliti genç yaşta inmeye yol açan önemli bir durumdur. Tekrarlayan ataklar ile seyretmekte ve hastalarda geriye dönüşümsüz hasar bırakmaktadır. Maalesef tanı gecikmesi sunduğumuz hastada olduğu gibi oldukça uzun olabilmektedir. Erken tanıda anjiografi ve damar duvarı çalışmalarının önemli yararı olduğu kanısındayız.

Anahtar Kelimeler: Vaskülit, Santral sinir sistemi

[EP-26]

Sjögren sendromu ve c3 nefropatisi birlikteliği bulunan olgu

Mustafa Ferhat Öksüz
Vm Pendik Medicalpark Hastanesi,Romatoloji Kliniği

Amaç: Sjögren sendromunda renal tutulum genellikle intertisyel nefrit ve renal tübüler asidoz şeklinde görülmekle birlikte glomerüler hastalıklarda nadir olarak görülebilmektedir. Burada alternatif kompleman yolu düzensizliği ile ilişkilendirilen c3 nefropatisi birlikteliği bulunan nadir bir olgu sunulacaktır.
Olgu: 49 yaşında kadın hasta, eklem ağrıları, ellerde ayaklarda uyuşma, halsizlik, yorgunluk, ağız,göz kuruluğu, nefes darlığı şikayeti ile başvurdu.
Bosna Hersekli olan hasta tedricen artan şikayetler tarifliyordu. Konstitüsyonel semptom ve reynau tariflemiyordu.
Fizik muayenesinde; TA110/60 mmHg, artrit,hepatosplenomegali, periferik lap, pretibial ödem saptanmadı. Dil kuru ve üzerinde çatlaklar mevcuttu. Bibaziler kaba krepitasyon saptandı.
Laboratuvar incelemesinde, Wbc 3500 k/uL,lenfosit 1200 k/uL hb 11,5 mg/dl plt 246,000 k/uL kreatinin 0,95 mg/dl crp 15,4 mg/l sedimentasyon 45 mm/saat,spot idrar protein kreatinin 1153 mg/gün c3 82 mg/dl c4 <2,9 mg/dl Kan ph:7.38 idrar ph: 7 p co2:34 mmHg hco3:20.5 mEq/L base açığı:-4.3 mEq/L,Na:140 mmol/L,K:3 mmol/L, Klor:116 mmol/L RF, anti CCP negatif ANA 1/320 benekli, 1/640 stoplazmik pozitif saptandı. ENA da SsA(ro 52)ve SsB(La)+ AMA m2+ protein elektroforezinde,hipergamaglobülinemi ve coombs pozitifliği saptandı. Boyun usg de: parotis ve submandibüler bezlerde parankim düzensizlikleri, + akciğer hrct de bilatreal yaygın buzlu cam tarzında konsolidasyon alanları saptandı. Mevcut bulgularla Sjögren sendromu, akciğer ve böbrek tutulumu düşünüldü. Nefroloji ile konsülte edildi. Tedavisine kalinor anti asidoz, dapaglifozin 10 mg, ramipril 5 mg eklendi. Böbrek biyopsisi yapıldı. Biyopsi de mezengial 3+ c3 birikimi, seyrek glomerülde global(3/50), ve segmental(2/50) skleroz sklerotik glomeriller çevresinde seyrek atrofik tubulus ve çevrelerinde fokal lenfosit infiltrasyonu izlendi. Bulgular c3 nefropatisiyle uyumlu olarak değerlendirildi. C3 nefropatisi ile ilgili genetik testler istendi tedavisi Mikofenolat 500 mg 2x2 hidroksiklorokin 200 mg 1x1 ve prednizolon 24 mg/gün olarak başlandı. Takibi sürmektedir.
Sonuç: Sjögren sendromunda nadiren c3 nefropatisi birliteği olabilmekte olup bu durumun tespiti, sonrasında kompleman inhisyonu gibi tedavi seçeneklerini mümkün kılabilir

Anahtar Kelimeler: sjögren sendromu, c3 nefropatisi

[EP-27]

Prostat absesi ile prezente bir Granülomatöz Polianjitis olgusu

Eylem Atasoy Güner
Fatih Sultan Mehmet Eğitim ve Araştırma Hastanesi, Romatoloji-İç hastalıkları,İstanbul

Amaç: Antimikrobiyal tedavilere rağmen akut faz yüksekliği devam eden üriner sistem enfeksiyonu olan hastalarda romatizmal hastalıkların da akılda bulundurulması gerekmektedir
Olgu: 37 yaşında erkek hasta bilinen kronik hastalık ve düzenli ilaç kullanım öyküsü olmayıp 2023-2024 yılında sık tekrarlayan üriner şikayetler(dizüri, pollaküri, hematüri) sebebiyle üroloji hekimine başvurusu olmuş. Tetkiklerde akut faz reaktanlarında yükseklik, hematüri, piyüri, son üriner görüntülemede ise prostat absesi tespit edilmiş. Abse drenaj kültüründe üreme olmamış, idrar yollarında tüberküloz taraması negatif bulunmuş. Uzun süren antibiyoterapiler ardından akut faz reaktanlarında ve semptomlarında anlamlı düzelme olmayıp 02/2024 te ateş yüksekliği, eklem şişliği ve üriner enfeksiyon ile dış merkezde interne edilmiş. Bu sırada akciğerde bir nodül saptanıp mantar enfeksiyonu olabileceği söylenmiş. Balgam ve idrar ARB ve TBC pcr testleri negatif, kan ve idrar kültürlerinde hiç üremesi olmamış. Polikliniğimize başvurduğunda el bileklerinde artrit, sağ dizde effüzyon, aralıklı ateş yüksekliği, akciğerde nodüler lezyonu devam eden, burunda kurutlu kanayan lezyonu ve idrar sedimentinde eritrosit silendirleri ve 600 mg/gün proteinürisi, prostat absesi, akut faz yüksekliği ve c-anca poziitfliği olan hasta Granülomatöz polianjitis kabul edilerek metilprednizolon 64 mg başlandı. Böbrek biyopsi yapıldı. Endoksan tedavisi ayda bir 1000 mg şeklinde 3 kez ve bactrim profilaksisi verildi. Steroid ve endoxan ile akut faz tamamen normale döndü, idrar sedimentinde aktif hücresi kalmadı, görüntülemede akciğerdeki nodüler lezyon kaybolmuştu. Böbrek biyopsi raporunda minimal tubuler hasarlanma dışında normal morfolojide olup vaskülit destekler bulgu saptanmadı. İdame tedavisinde azatiyopurin 150 mg verildi. Azatiyopürin ile takip edilirken yeniden dizüri, aktif idrar sedimenti ve akut faz yüksekliği başlayan hasta için rituximab planı yapılarak takibe devam edilmektedir.
Sonuç: Granülomatöz Polianjitiste ürogenital tutulum nadir olsa da prostatit ve prostat absesi şeklinde tutulum görülebilmektedir. Persiste eden üriner semptomlar varlığında ANCA vaskülit açısından hastalar ilgili hekimlere danışılmalıdır.

Anahtar Kelimeler: prostat, akut faz yüksekliği, ANCA vaskülit

[EP-28]

Sjögren sendromu ve mastositozun nadir birlikteliği: 22 yaşında kadın hastanın olgu sunumu

Nagehan Dik Kutlu, Burcu Yağız
Uludağ Üniversitesi Tıp Fakültesi, Romatoloji Bilim Dalı,Bursa

Amaç: Sjögren sendromu, ekzokrin bezlerde lenfositik infiltrasyonla karakterize, sistemik tutulumu da olabilen kronik bir otoimmün hastalıktır. Mastositoz ise mast hücrelerinin klonal proliferasyonu ve birikimi ile karakterize nadir görülen bir hastalık grubudur. Bu iki hastalığın birlikteliği oldukça nadirdir ve literatürde sınırlı sayıda olgu bildirimi mevcuttur. Biz de Sjögren sendromu ile indolen mastositozun birlikte görüldüğü genç bir kadın hastayı sunmayı amaçladık.
Olgu: 22 yaşında kadın hasta, yaklaşık 3 yıldır tüm vücudunda mevcut olan kaşıntılı döküntüler nedeniyle dermatolojiye başvurdu. Lezyonlar ciltten kabarık, kırmızı-kahverengi tonlarında, yaklaşık 0.5 cm çapında hiperpigmente maküller şeklindeydi. Özellikle ekstremitelerde yoğun olmakla birlikte gövde ön/arka yüz ve boyunda da izlenmekteydi. Darier testi pozitifti. Laboratuvar bulguları tabloda belirtildiği gibiydi.
Cilt biyopsisi: Perivasküler yoğun mast hücre infiltrasyonu (mastositoz ile uyumlu)
Sistemik değerlendirme: Kemik iliği biyopsisi ile sistemik tutulum dışlandı, hematoloji tarafından "indolen mastositoz" tanısı kondu. Otoimmün taramada ANA, Ro-52 ve SS-A güçlü pozitif saptanması üzerine hasta romatolojiye yönlendirildi. Yapılan minör tükürük bezi biyopsisinde 3. derece fokal

lenfositik infiltrasyon saptanarak Sjögren sendromu tanısı kondu.

Sonuç: Sjögren sendromu ve mastositozun birlikteliği ile ilgili literatürde sınırlı sayıda vaka bildirimi mevcuttur. Her iki hastalık da sistemik semptomlar gösterebilir. Bu olguda, cilt bulguları ile mastositoz tanısı konulmuş, sonrasında otoimmün değerlendirme ile Sjögren sendromu tanısı eklenmiştir. Bu durum, özellikle kronik döküntüleri ve sistemik belirtileri olan hastalarda, altta yatan birden fazla hastalığın birlikte bulunabileceğini ve multidisipliner yaklaşımın önemini ortaya koymaktadır. Olgumuzun literatüre katkı sağlayacağı düşünülmüştür.

Anahtar Kelimeler: Cilt, Mastositoz, Sjögren

Tablo-1. Laboratuvar Bulguları

Lökosit	7920 /µL	4000-10000 /µL
Nötrofil	4590 /µL	2000-7000 /µL
Lenfosit	2730 /µL	1000-4000 /µL
Hemoglobin	13.5 g/dL	12-16 g/dL (kadın)
Trombosit	247.000 /µL	150.000-400.000 /µL
AST	21 IU/L	5-35 IU/L
ALT	25 IU/L	5-45 IU/L
Kreatinin	0,64 mg/dL	0,5-1,1 mg/dL
Sedimentasyon	7 mm/saat	0-20 mm/saat
C-reaktif protein	<2 mg/L	<5 mg/L
Serum Triptaz Düzeyi	6.56 µg/L	1-11,4 µg/L

[EP-29]

Pulmoner arter tutulumu ile prezente olan takayasu arteriti

Fatıma Gül Gülbahçe İncesu, Ayşenur Yılmaz, Cemal Bes
Başakşehir Çam ve Sakura Şehir Hastanesi, Romatoloji Kliniği,İstanbul

Amaç: Takayasu arteriti (TAK) genellikle 40 yaş altında tanı alan, kadınlarda daha sık görülen, sıklıkla aort ve ana vasküler dalların etkilendiği, kronik, granülamatöz ve progresif seyirli bir büyük damar vaskülitidir. Burada takayasu arteritinde alışılmadık bir prezentasyon şekli olan, pulmoner arter tutulumu ile tanı alan TAK olgusu sunulmuştur.

Olgu: Bilinen hastalık öyküsü bulunmayan 33 yaş kadın hasta, 200 cc kanlı kusma şikayeti ile acil servise başvurmuş. Hemoptizi sebebiyle hastaya toraks görüntülemesi yapılmış, ardından konvansiyonel anjiyografi ile çoklu lokalizasyonlara köpük embolizasyon uygulanmış. Acilde çekilen BT'de vaskülit açısından şüpheli görünüm olması ve akut faz reaktanlarında yükseklik (C-reaktif protein 177 mg/L) saptanması sebebiyle kliniğimize yatırıldı. Sorgulamasında tekrarlayan oral aft, genital ülser, akneiform lezyon, üveit, cilt döküntüsü, artrit, abortus benzeri öykü bulunmamaktaydı. Fizik muayenesinde sağ koldan ölçülen tansiyonu 125/82 mmHg, sol koldan ölçülen tansiyonu 85/62 mmHg olarak saptandı.Karotis üzerinde üfürüm duyulmadı. Laboratuar parametrelerinde Hgb 10.2 g/dl, wbc 12.000 106/L, Kreatinin – 0.55 mg/dL, CRP 160-130 mg/L, ANA, dsDNA, MPO ve PR3 ANCA negatif, komplemanları normal, antifosfolipid antikorlarında yükseklik saptanmadı. Yapılan paterji testi negatif sonuçlandı. Hastaya çekilen BT anjiyografide "Arkus ve desendan aortada duvar kalınlaşması ve sağ akciğer alt loba giden pulmoner arterde 17 mm anevrizma, sol common karotis arterde duvar kalınlaşması ve lümende özellikle sol SCA ileri derece darılık (Resim 1ve 2)"görülmesi üzerine hastaya Takayasu arterit tanısı konuldu. 3 gün 1 gram metilprendizolon tedavisi verilen hastata indüksiyon tedavisinde infiliximab verildi. Ardından azatiopürin ile idame tedaviye geçildi. Steroid dozu tedrici azaltılarak takip

edilen hastanın akut fazları normal aralığa gerilemiş olup kliniğimizde takibine devam edilmektedir.

Sonuç: TAK sıklıkla aorta ve ana vasküler yapıları etkileyen bir vaskülittir. Hemoptizi nadir de olsa Takayasu tanılı hastaların ilk başvuru semptomu olabilir. Tanıda eşlik eden görüntüleme bulguları ve akut faz yüksekliği önemlidir. Hastalar anevrizmayla gidebilecek diğer romatolojik hastalıklar açısından araştırılmalıdır, önemli eşlikçilerinin olmaması tanıyı desteklemektedir.

Anahtar Kelimeler: Pulmoner arter anevrizması, Takayasu arteriti

Resim 1

Desendan aortada duvar kalınlaşması

Resim 2

Pulmoner arter anevrizması

[EP-30]

Metakarpofalengeal eklemleri tutan artrit: CPPD'nin romatoid artrit ile karışan yüzü

Nilay Erdik, Tamer Acat, Yalkın Çalık, Emre Bilgin, Emel Gönüllü
Sakarya Üniversitesi Tıp Fakültesi, İç Hastalıkları Ana Bilim Dalı, Romatoloji Bilim Dalı, Sakarya

Giriş: Kalsiyum pirofosfat dihidrat kristal birikim hastalığı (CPPD), sinoviyal ve periartiküler dokularda kalsiyum pirofosfat kristallerinin birikmesiyle oluşan inflamatuar bir artrittir. CPPD asemptomatik olabileceği gibi akut veya kronik inflamatuar artrite neden olabilir.
Olgu: Yetmiş altı yaşında kadın hasta 20 yıl önce seronegatif RA tanısı almış ve 7 yıldır takipsiz kalmış. İlk tanı döneminde el bileği ve el parmaklarında ağrı ve sabah tutukluğu olduğu öğrenildi. Eşlik eden akut faz yüksekliği ve bilateral ellerde poliartrit ile hastaya steroid tedavisi verilmiş. En son 7 yıl önce metotreksat kullanım öyküsü olan hasta sonrasında ilaçları bırakmış ve herhangi bir artrit atağı olmamış. Son 1 haftadır boyunda, omuzlarda, dirseklerde, ellerde artan ağrıları ve 1 saat süren sabah tutukluğu olması üzerine başvurdu. Fizik muayenede bilateral metokarpofalengeal (MKF) eklem sıkma testi pozitif, el bileklerinde hassasiyet ve kısıtlılık saptandı. Bakılan CRP:105 mg/L, sedimentasyon:83mm/saat, RF ve anti-CCP negatifti. Elektrolitler, tiroid fonksiyon testleri ve parathormon düzeyi normaldi. Bilinen hipertansiyon, diyabet ve kronik böbrek yetmezliği tanısı mevcuttu. Çekilen grafilerde bilateral el bileği, tüm MKF'lerde (Figür 1), omuz ve kalça ekleminde kondrokalsinozis saptandı. Hastanın bilateral diz eklemi protezdi. El ve el bilekleri ultrasongrafisinde hiyalin kıkırdak içinde ince hiperekoik bantlar ve fibrokartilaj içinde kalsifikasyonlar izlendi (Figür 2). Hastada CPPD düşünüldü. Prednizolon 10 mg/gün ve kolşisin 0.5mg/gün aşırı başlandı. İki hafta sonraki kontrolünde hastanın ağrı ve sabah tutukluğunda gerileme, akut fazlarında negatifleşme görüldü. Prednizolon azaltılırken, kolşisin tedavisi devam edildi.
Sonuç: CPPD ve RA kliniği benzerlik gösterebilmektedir. CPPD, RA'nın bir komplikasyonu olarak ortaya çıkabilir. Ya da

erken dönem CPPD hastaları seronegatif RA olarak sınıflandırılabilmektedir. Bu nedenle, hastaları doğru şekilde tedavi edebilmek için seronegatif RA tanısı düzenli olarak gözden geçirilmelidir. Çünkü bu iki hastalığın tedavi yaklaşımları farklıdır. Bizim hastamızda benzer şekilde uzun süreli RA tanısı ile izlenmesi sonrası CPPD tanısı almıştır.

Anahtar Kelimeler: Kalsiyum pirofosfat dihidrat birikim hastalığı, Metakarpofalengeal eklem, Romatoid artrit

Figür 1: Bilateral MKF ekleminde kondrokalsinozis birikimi

Figür 2: Ultrasonda sağ el 2.MKF'de fibrokartilaj içinde kalsifikasyonlar

[EP-31]

Ciddi Kardiyak ve Pulmoner Tutulumla Giden Behçet Vakası

Alican Karakoç[1], Tümay Ak[2], Ersan Atahan[3], Emine Şebnem Durmaz[4], Eser Durmaz[5], Sinem Nihal Esatoğlu[1], Emire Seyahi[1]
[1]İstanbul Üniversitesi-Cerrahpaşa, Cerrahpaşa Tıp Fakültesi, İç Hastalıkları Anabilim Dalı, Romatoloji Bilim Dalı
[2]İstanbul Üniversitesi-Cerrahpaşa, Cerrahpaşa Tıp Fakültesi, İç Hastalıkları Anabilim Dalı
[3]İstanbul Üniversitesi-Cerrahpaşa, Cerrahpaşa Tıp Fakültesi, Göğüs Hastalıkları Anabilim Dalı
[4]İstanbul Üniversitesi-Cerrahpaşa, Cerrahpaşa Tıp Fakültesi, Radyoloji Anabilim Dalı
[5]İstanbul Üniversitesi-Cerrahpaşa, Cerrahpaşa Tıp Fakültesi, Kardiyoloji Anabilim Dalı

Amaç: Behçet Sendromunda (BS) intrakardiyak tromboz nadir bir durumdur. Bu sunumunda, ciddi kardiyak ve pulmoner tutulumla giden bir BS vakası anlatılacaktır.

Olgu: Kırk dört yaşında erkek hasta ateş, öksürük, balgam ve hemoptizi şikayetiyle başvurduğu dış merkezde pnömoni tanısıyla antibiyotik tedavi almasına rağmen şikayetleri geçmeyince ve nefes darlığı da başlayınca

interne edilmiş. İntravenöz antibiyotik tedavisine kısmi bir klinik yanıt alınınca nefes darlığı olan hastaya toraks BT anjiografi (BTA) ve transtorasik ekokardiyografi (TTE) yapılmış. Toraks BTA'da, birçok segmente tromboemboli, buna eşlik eden pulmoner enfarkt alanları, vaskülitik tutulumu düşündüren alanlar ve ventrikül içi tromboz görülmüş (Figür-1). TTE'de ise düşük ejeksiyon fraksiyonu, her iki ventrikül içinde tromboz saptanmış (Figür-1). Anti-koagülan tedavi başlanmış ve enfektif endokarditi dışlamak amacıyla trans-özofageal ekokardiyografi yapılmış ve vejetasyon saptanmamış. Hemokültür ve balgam kültüründe de üreme olmamış. Koroner arter anjiografide ise; LDA, RCA ve Cx arterlerinde uzun segment darlıklar saptanmış. (Figür-1). Kardiyak MRI'da; RCA sulama alanında subendokardiyal enfarktla birlikte her iki ventrikül içinde trombüs görülmüş. Romatolojik testleri negatif olan hastada pro-koagülan (AFS, trombofili paneli vs) bir durum saptanmadı. PET/BT'de vaskülit lehine bulgu yoktu. Vasküler alanları tarandığında, sigmoid sinüsün hipoplazik olduğu, yüzeyel tromboflebit saptandı. BS açısından, deri-mukoza bulguları olmamasına ve HLA-B51 ve paterji testi negatif saptansa da, hiçbir aterosklerotik risk faktörü olmamasının yanında, birden çok vasküler alanda trombozu hasta, BS olarak kabul edildi. Anti-koagülan ve kalp yetersizliği tedavisiyle birlikte hastaya immünsüpresif tedavi başlandı. Hastaya indüksiyon tedavisi olarak, pulse steroid ve siklofosfamid, idame olarak 40 mg/gün prednizolon ve infliksimab tedavisi verildi. Üçüncü ay kontrol toraks BTA'sında; pulmoneri trombozu kaybolmuştu, venöz enfarkt alanları sekel şeklinde iyileşmişti (Fgüre-2). Kontrol TTE'de ise intrakardiyak trombüsü kaybolmuştu. Hasta desatüre olmadan 6 dakika boyunca 1080 metre yürüyebilir hale gelmişti.

Figür-1 Tedavi Öncesi Yapılan Radyolojik Görüntülemeler

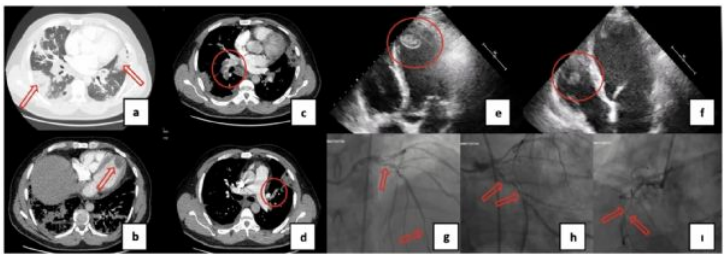

Figür-2 Tedavi Öncesi ve Sonrası Yapılan Karşılaştırmalı Görüntülemeler

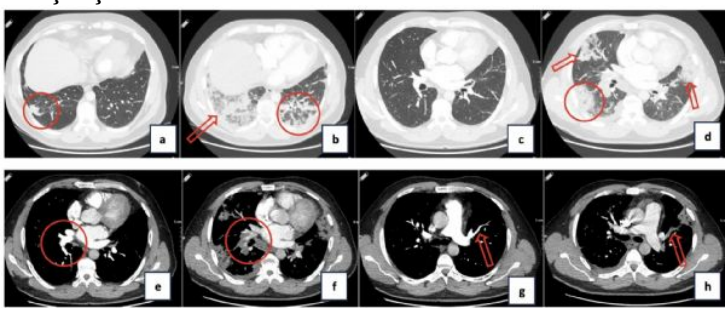

Sonuç: BS, sadece damar tutulumu şeklinde karşımıza çıkabilmektedir. Genç erkek hasta birçok damar tutulumu ile karşımıza geldiğinde BS her zaman akılda tutulmalıdır. İmmünsüpresif tedavi bu hastalarda hayat kurtarıcı olmaktadır.

Anahtar Kelimeler: Behçet Sendromu, İntrakardiyak Tromboz, Pulmoner Arter Trombozu

[EP-32]

Tedaviye Dirençli İdiyopatik Granülomatöz Mastitte Adalimumab Deneyimi: Bir Olgu Sunumu

Ruveyda Sak İnal, Mehmet Akif Baltacı, Hakan Apaydın, Sevinç Can Sandıkçı
Etlik Şehir Hastanesi, Romatoloji Kliniği, Ankara

Amaç: İdiopatik granülomatöz mastit ilk olarak 1972 de tanımlanan, nadir görülen, memenin kronik inflamatuvar hastalığıdır. Yıllık prevalansı 100.000'de 2.4 olarak bildirilmiştir. Nedeni tam olarak bilinmemekle birlikte otoimmunite, hormonlar ve enfeksiyonla ilişkili olabileceği düşünülmektedir. Hastalığın klinik ve radyolojık bulguları maligniteyi taklit edebileceğinden tanı için biyopsi gerekmektedir. Histopatolojık olarak meme lobüllerinde merkezlenen nonkazeifiye granülomlar ve mikroapse oluşumu ile karakterizedir. Hastalığın kesin tedavisine ilişkin belirsizlik sürmektedir. Uygun tedavi yaklaşımı konusunda halen görüş birliği sağlanamamıştır. Günümüzde antibiyotikler, steroidler ve immunsüpresanlar gibi medikal tedavi ilk basamak yaklaşım olarak önerilmekte; cerrahi ise, yüksek morbidite riski ve nüks oranları nedeniyle çoğunlukla dirençli vakalar için uygulanmaktadır. Literatürde direçli seyredip, adalimumaba yanıt alınan vakalar da bildirilmektedir. Bu yazıda adalimumaba yanıt alınan, dirençli granülomatöz mastitli olgudan bahsedilecektir.
Olgu: 35 yaşında kadın hasta sol memede ağrı, sertlik nedeniyle başvurdu. Yapılan meme ultrasonografisinde; sol meme alt dış kadrandan iç kadrana doğru uzanan glandüler ve yağ dokusunda ödem ile uyumlu difüz ekojenite artışı ve minimal difüz heterojenite (inflamatuvar süreç?) saptandı. Tariflenen lezyondan alınan biyopsi; olgu, klinik ve radyolojik bulgular da uyumlu ise granülomatöz mastit lehine değerlendirilebilir şeklinde raporlandı. Hastanın bakılan laboratuvar testlerinde quantiferon, brucella negatif sonuçlandı. Ana, ena, anca gibi romatolojık tetkikleri negatif geldi. Sarkoidoz dışlandı. Mevcut bulgularla idiopatik granülomatöz mastit tanısı konulan hastaya metilprednizolon ve metotreksat tedavisi başlandı. Takiplerinde metotreksat tedavisine rağmen steroid dozunun azaltılamaması ve ikili tedavi altında lezyonların gerilememesi nedeniyle metotreksat kesilip yerine azatiopürin tedavisi başlandı. Azatiopürin tedavisiyle de memede yeni lezyonlar gelişmesi üzerine adalimumab tedavisi eklendi. Adalimumab ve azatiopürin tedavisi altında lezyonları regrese olan hastanın takip ve tedavisine kliniğimizde devam edilmektedir.
Sonuç: İnflamatuvar bağırsak hastalığı ve sarkoidoz gibi diğer kronik otoimmün granülomatöz hastalıkların uzun dönem tedavisinde güvenli ve etkili olduğu kabul edilen adalimumab, tedaviye dirençli granülomatöz mastitli olgular için alternatif bir tedavi seçeneği oluşturabilir.

Anahtar Kelimeler: adalimumab, granülomatöz, mastit

[EP-33]

Anti-Transkripsiyonel İntermediyer Faktör 1 (Anti-TIF-1-ɣ) Pozitif Baş-Boyun Karsinomu İlişkili Dermatomiyozit: Olgu Sunumu

Seda Günay Akyol, Sevilay Batıbay, Esen Kasapoğlu
İstanbul Medeniyet Üniversitesi Tıp Fakültesi, Romatoloji Bilim Dalı, İstanbul

Amaç: Dermatomiyozit, otoimmün ve sistemik bir hastalık olup %42'ye kadar artmış insidans oranlarında malignite ile ilişkilidir. Anti-TIF-1ɣ, dermatomiyozit ile ilişkili miyozit spesifik bir antikor olup, pozitifliğinin malignite riskini 5 ila 27 kat artırdığı gösterilmiştir. Bu olguda, anti-TIF-1ɣ pozitifliğinin klinik ve erken dönem malignite ile ilişkisine dikkat çekilmiştir.
Olgu: 67 yaşında kadın hasta, son 2 aydır olan kas güçsüzlüğü, vücutta yaygın kızarık döküntüler, 15 kg kilo kaybı ve halsizlik şikayeti ile başvurdu. Muayenesinde, göz çevresi ve maksiller alanda, göğüs ön yüzde "V" şeklinde eritemli plaklar, el dorsumlarında üzeri hemorajik ve krutlu sert plaklar, el parmaklarında periungual eritem, bilateral antekubital, patellar ve gluteal bölgede ülsere plaklar görüldü (Resim 1). Proksimal kas gücü

alt ekstremitede bilateral 4/5, üst ekstremitede 3/5 olarak tespit edildi. Laboratuar tetkiklerinde sedimentasyon 30 mm/saat, CRP 7.7 mg/L, aldolaz 13.6 U/L (ref: 0-7,9 U/L), kreatinin kinaz 222 U/L (ref: 0-170 U/L), ANA 1/100 nükleolar pozitifti. ENA paneli negatif sonuçlanırken miyozit panelinde anti-TIF-1- ɣ pozitif görüldü. Kapilleroskopide düzensiz, dilate kapiller ve avasküler alanlar, elektromiyografide yaygın miyojenik tutulum saptandı. Antekubital bölgedeki ülserden alınan cilt biyopsisi dermatomiyozit ile uyumlu olarak sonuçlandı ve hastaya 3 gün metilprednizolon 40 mg intravenöz yolla uygulandı. Malignite tarama amaçlı çekilen PET-BT'de, en büyüğü ve en yüksek FDG tutulumu sol posterior servikal alanda olmak üzere, bilateral aksiller ve inguinal lenfadenopati ve tüm kas lojlarında ılımlı FDG tutulumu saptandı. Sol servikal zincirdeki lenf nodundan yapılan ince iğne aspirasyon biyopsisi karsinom metastazı olarak sonuçlandı ve tıbbi onkoloji kliniğince lokal ileri primeri bilinmeyen baş-boyun kanseri ön tanısı ile kemoterapi başlandı. Metilprednizolon sonrası döküntü ve kas şikayetleri gerileyen hasta için tedrici steroid doz azaltımı planı ile klinik izlem sürdürülüyor.
Sonuç: Sonuç olarak, anti-TIF-1 pozitif dermatomiyozit hastalarında erken dönemde malignite riski oldukça yüksektir. Bu nedenle dirençli cilt lezyonları ve sistemik semptomlar varlığında, miyozit spesifik antikorların araştırılması ve erken malignite taraması büyük önem taşır.

Anahtar Kelimeler: dermatomiyozit, anti-TIF 1γ, malignite

Resim 1

Bilateral patellar bölgede yaygın eritemli plaklar

[EP-34]

Nadir görülen bir hastalık olarak;Relapsing Polikondrit

Aydan Köken Avşar
Kocaeli Şehir Hastanesi/İç Hastalıkları Ana Bilim Dalı/Romatoloji/Kocaeli

Amaç: Relapsing polikondrit;kıkırdak ve bağ dokunun destrüksiyonu ve inflamasyonu ile seyreden nadir görülen otoimmün bir hastalıktır.Bu vakada KBB polikliniğinden yönlendirilen yüzde kitle görünümü oluşturan ilerlemiş bir hastadan bahsedilecektir. Relapsing polikondrit, kartilaj dokunun başlıca etkilendiği sistemik tutulumların da görülebildiği nadir görülen bir hastalıktır.Her iki cinste eşit oranda ve sıklıkla 44-51 yaşları arasında görülür.Hastaların %33 ünde tip2 kolajene karşı antikor olduğu tespit edilmiştir.Bu vakada yüzde kitle görünümüne yol açan tekrarlayan kulak şişliği ve işitme kaybı ile başvuran bir hasta sunulacaktır.
Olgu: Bilinen ek hastalığı olamayan 58 yaşındaki erkek hasta tek kulakta ve kulak etrafında şişlik, kızarıklık, ağrı ve eşlik eden işitme kaybı ile Kbb polikliniğine başvurmuş.Yapılan muayenesinde etkilenen tarafta sensörinöral tip işitme kaybı ve dış kulakta ödem saptanmış. Endoskobik muayenesinde laringeal kartilajlar doğal izlenmiş. Yüzde kitle şeklinde görünüme neden olmasından dolayı hastaya biyopsi yapılmış, sonuç non malign gelmesi üzerine romatolojiye sevk edilmiş. Hastanın başvuru anında tek kulakta yüze yayılacak kadar fazla şişlik, kızarıklık ve ağrı olduğu görüldü, anamnezde tekrarlayan ve 5 yıldır benzer atakların yaşandığı öğrenilmesi üzerine relapsing polikondritten şüphe edildi. Hastanın yapılan tetkiklerinde CRP ve ESH değerleri normal saptandı.Hemogram ve rutin biyokimya testlerinde patoloji yoktu. Romatolojik testlerden RF,CCP, ANA, ANCA değerleri ve serum ACE değeri normal saptandı. Okuler semptomu olmayan hastanın göz muayenesinde anlamlı patoloji saptanmadı. Trakeal tutulum açısından çekilen toraks bt de özellik yoktu. Tedavi öncesi yapılan kardiyak muayenesi normal saptandı. Hastaya tüm bu bulgularla 1 mg/kg dozda metilprendizolon ve sonrasında MTX tedavisi başlandı. Tedavinin 15. gününde hastanın dramatik olarak semptomlarında azalma saptandı, 1. ayda yapılan kontrol işitme testinde belirgin iyileşme saptandı, Takipte MTX ile inolerans gelişen hasta halen düşük doz prednol ve leflunamid tedavisi almaktadır.
Sonuç: Relapsing polikondrit nadir görülmesine rağmen birçok sistemi etkileyebilmektedir. Erken tanı ve tedavi hastalığın mortalite ve morbiditesi üzerine oldukça etkilidir.Özellikle tekrarlayıcı tarzda aurikula da kızarıklık şişlik ve ağrı ile gelen hastalarda akılda tutulmalıdır.

Anahtar Kelimeler: polikondrit, relapsing, otoimmun

Tedavi öncesi ve 1.ayındaki görüntü

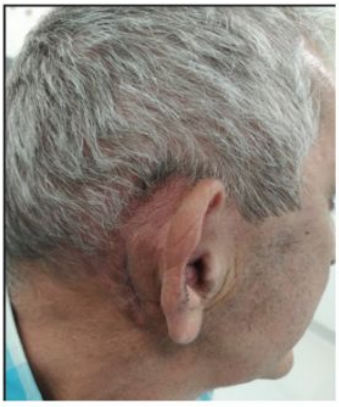

[EP-35]

ANCA ilişkili vaskülit remisyon indüksiyonunda rituximab ve siklofosfamid kombinayon tedavisi: Tek merkez gerçek yaşam verisi

Ayşe Elif Boncukcuoğlu[1], Duygu Sevinç Özgür[1], Esra Deniz Çınar[2], Rabia Deniz[1], Bilgin Karaalioğlu[1], Gamze Akkuzu[1], Cemal Bes[1]
[1]Sağlık Bilimleri Üniversitesi, Başakşehir Çam ve Sakura Şehir Hastanesi, Romatoloji Kliniği
[2]Sağlık Bilimleri Üniversitesi, Başakşehir Çam ve Sakura Şehir Hastanesi, İç Hastalıkları Kliniği

GİRİŞ: ANCA ilişkili vaskülit organ tehdit eden tutuluma neden olabilmektedir ve bu durum erken dönemde mortalite ile sonuçlanabiliceğinden erken ve hızlı remisyon indüksiyonu tedavisi gerekmektedir. Remisyon indüksiyonunda sıklıkla rituximab (RTX) veya siklofosfamid tercih edilmektedir ancak bu tedavilerin kombinasyonu ve hasta bazlı doz yaklaşımları hususunda daha fazla çalışmaya ihtiyaç duyulmaktadır.

Amaç: ANCA ilişkili vaskülit remisyon indüksiyonunda RTX ve hasta bazlı doz ölçekli siklofosfamid tedavi kombinasyonun etkinliğinin değerlendirilmesi amaçlanmıştır. Siklosfosfamid doz ölçeklendirmesi her hastanın renal aktivitesinin derecesi, yaşı ve enfeksiyon riskine göre kliniyen kararı ile belirlenmiştir. RTX ise fix doda 6 ay aralıklı olarak (1000 – 2000 mg) uygulanmıştır.

Metod: Vaka serisinde ANCA ilişkili vaskülit tanısı olup remisyon indüksiyonunda RTX ve hasta bazlı doz ölçekli siklofosfamid tedavisi alan 10 hasta incelenmiştir. Bu hastalarda iki tanesi ilk siklofosfamid dozu sonrası siklofosfamid kaynaklı yan etki yaşadıklarından tedaviye RTX ile devam edilmiş ve bu vaka serisi raporundan çıkarılmışlardır. Kalan 8 hastanın remisyon, relaps oranları, remisyona ulaşma süreleri ve advers olayları kayıt edilmiş ve bu seride prezente edilmiştir.

Sonuç: Kombinasyon tedavisi ile remisyon indüksiyon tedavisi verilen hastaların tümünde komplet remisyon elde edilmiştir. Remisyona ulaşma süresi açısından, 5. ayda komplet remisyon oranı %87.5 olarak gözlenmiştir. Sadece 1 hastada komplet remsiyona ulaşıldıktan sonra relaps kaydedilmiştir. Remisyon indüksiyonu sonrası ilk 1 yılda ciddi enfeksiyon oranı %50 olarak, hipogamaglobulinemi ise izlem boyunca %62.5 oranında saptanmıştır ancak enfeksiyon ilişkili mortalite gözlenmemiştir. Hiçbir hastada izlem sırasında malignite saptanmamıştır.
Sonuç olarak kombinasyon remisyon indüksiyonu ciddi organ tutulumu olan ANCA ilişkili vaskülit hastalarında etkin ve güvenli bir remisyon indüksiyonu olarak tercik edilebilir. Özellikle hasta bazlı doz değerlendirmesi bu yaklaşımın uygulanmasını etkinlik ve güvenlik açısından güçlü kılabilir.

Anahtar Kelimeler: ANCA ilişkili vaskülit, Rituximab, Siklofosfamid

Tablo 1. Hastaların klinik özellikleri

Erkek (%)	8 (100 %)
Yaş median (IQR)	42 (21)
Tanı Süresi (ay) median (IQR)	30 (49)
GPA (%)	6 (75 %)
MPA (%)	2 (25 %)
Anti-PR3 (%)	5 (62.5 %)
Anti-MPO (%)	2 (25 %)
Renal (%)	8 (100 %)
Akut böbrek yetmezliği (%)	5 (62.5 %)
Akciğer (%)	7 (87.5 %)
DAH (%)	1 (12.5 %)
Kulak Burun Boğaz tutulumu (%)	6 (75 %)
Serum Kreatinin (mg/dl), median (IQR) (min - max)	2.16 (4.47) (0.68 – 7.45)
Hemoglobin (g/dl), median (IQR)	10.2 (4.6)

Nötrofil (x106 /L), median (IQR)	9700 (17000)
Proteinüri (mg/g), median (IQR) (min - max)	1892 (4203) (1196-11376)
CRP (mg/L), median (IQR)	133 (216)
Renal Biyopsi (%)	7 (87.5 %)
Akciğer Biyopsi (%)	1 (12.5 %)
BVAS, median (IQR)	21 (5)
Diyabetes Mellitus (%)	2 (25 %)
Arterial Hipertansiyon (%)	2 (25 %)
Kronik Böbrek Yetmezliği (%)	2 (25 %)

IQR: interquartile range, GPA: granülomatöz polianjit, MPA: mikroskopik polianjit, DAH: diffüz alveolar hemoraji, BVAS: Birmingham vaskülit aktivite skoru

Tablo 2. Tedavi ilişkili parametreler

Kümülatif CYC doz g median (IQR) (min – max)	6 (4.5) (1.5 – 9)
AZA (%)	2 (25 %)
MMF (%)	3 (37.5 %)
IVIG (%)	5 (62.5 %)
Hipogamaglobulinemi (tedavi öncesi) (%)	1 (12.5 %)
Hipogamaglobulinemi (tedavi sonrası) (%)	5 (62.5 %)
Nötropeni (%)	1 (12.5 %)
Birinci Yıl Ciddi Enfeksiyon (%)	4 (50 %)
Total Ciddi Enfeksiyon (%)	5 (62.5 %)
Relaps (%)	1 (12.5 %)
Remisyon İndüksiyon Tedavi Rezistansı (%)	2 (25 %)
Komplet Remisyon (%)	8 (100 %)
PEX (%)	3 (37.5 %)

CYC: siklofosfamid, AZA: azathioprine, MMF: mycophenolate mofetil, IVIG: intravenöz immunoglobulin, PEX: plasma exchange

[EP-36]

Sjögren Sendromuna Eşlik Eden Sarkoidoz: Orbital Psödotümörle Başvuran Nadir Bir Klinik Olgu

Ali Ekin
Van Yüzüncü Yıl Üniversitesi, Tıp Fakültesi, İç Hastalıkları ABD, Romatoloji BD,Van

Amaç: Sjögren sendromu(SS),başlıca ekzokrin bezleri etkileyen sistemik otoimmün bir hastalıktır.Sarkoidoz ise multisistemik,nonkazeifiye granülomlarla seyreden,etiyolojisi bilinmeyen inflamatuar bir hastalıktır.Her iki hastalıkda kadınlarda daha sık görülür ve sistemik semptomlar,glandüler disfonksiyon,lenfadenopati gibi ortak klinik özelliklere sahiptir.Ancak histopatolojik olarak farklılaşmaları tanıda kritiktir.SS'a eşlik eden sarkoidoz oldukça nadirdir ve literatürde az sayıda olgu bildirilmiştir.Bu bildiride,SS'a sekonder gelişen sarkoidoz tanısı alan ve orbital psödotümör ile başvuran nadir bir olgu sunulmaktadır.
Olgu: 60 yaşında sistemik hastalık öyküsü bulunmayan kadın hasta,sol gözde şişlik ve görme azalması şikayetleriyle başvurdu.Göz hastalıklarınca orbital kitlenin inflamatuar nitelikte olması nedeniyle romatolojiye yönlendirildi.Orbita MRG'de;sol superior rektus kasını infiltre eden,periorbital alana uzanan,44x31 mm boyutlarında,T1 ağırlıklı serilerde hipointens,T2 ağırlıklı serilerde heterojen hipointens sinyal özelliğinde ve IV kontrast sonrası belirgin tutulum gösteren yumuşak doku lezyonu izlendi.Klinik ve radyolojik özellikler orbital psödotümör lehine yorumlandı.Laboratuvar incelemelerinde ANA

pozitif(1:320),anti-SSA pozitif,anti-SSB negatif,RFnegatif,ACE düzeyi normal sınırlarda,düzeltilmiş serum kalsiyumu 10.5 mg/dL olarak saptandı.Alt dudak minor tükürük bezi biyopsisinde,hafif düzeyde fibrozis ve odaklar halinde mononükleer hücre infiltrasyonu izlendi.Ayrıca minor tükürük bezi fragmanları çevresinde nonkazeifiye granülom yapıları gözlendi.Histopatolojik tanı“hafif kronik sialoadenit ve granülomatöz morfolojik değişiklikler”şeklinde raporlandı.Toraks BT'de sağ hiler bölgede 36x25mm ebatlı LAP ve bilateral akciğer loblarında milimetrik nodüller ile lingulada buzlu cam dansitesinde nodüller izlendi.EBUS-TBNA ile alınan hiler-paratrakeal lenf nodu örneklerinin patolojisinde nonkazeifiye granülomlar,epitelioid histiosit kümeleri ve dev hücreler saptandı.Sitolojik incelemede malignite ve tüberküloz dışlandı.Bulgular,sarkoidoz ile uyumlu granülomatöz lenfadenit olarak yorumlandı.Kombine tablo Sjögren sendromuna eşlik eden sarkoidoz olarak değerlendirildi.Tedaviye oral prednizolon 60 mg/gün dozunda başlandı.Takiplerde orbital kitlede radyolojik regresyon gözlendi,sistemik semptomlarda belirgin düzelme sağlandı.Sterodile beraber metotreksat 15 mg/hafta başlanarak prednizolon kademeli olarak azaltıldı.
Sonuç: SS ve sarkoidozun birlikteliği nadir ancak önemli bir klinik durumdur.Her iki hastalıkta da lenfoid infiltrasyon,glandüler tutulum ve LAP gibi örtüşen bulgular görülebilir,ancak tanısal ayrım için histopatolojik değerlendirme ve organ spesifik görüntüleme kritik öneme sahiptir.Bu olgu,özellikle glandüler semptomlar,lenfadenopati ve orbital inflamasyon gibi bulguların bir arada bulunduğu hastalarda sarkoidozun ayırıcı tanıda düşünülmesi gerektiğini vurgulamaktadır.

Anahtar Kelimeler: Sarkoidoz, Sjögren, Psödotümör

[EP-38]

Altıncı dekadda teşhis edilen nadir bir mcArdle hastalığı vakası: miyoziti taklit eden bir olgu

Mehmet Akif Akif Baltacı[1], Abdullatif Bakır[2], Emine Gözde Aydemir Gülöksüz[1], Ertuğrul Çağrı Bölek[3], Sevinç Can Sandıkçı[1]
[1]Ankara Etlik Şehir Hastanesi, Romatoloji Kliniği, Ankara, Türkiye
[2]Ankara Etlik Şehir Hastanesi, Tıbbi Genetik, Ankara, Türkiye
[3]Gazi Üniversitesi, İç Hastalıkları Ana Bilim Dalı, Romatoloji Bilim Dalı, Ankara, Türkiye

Amaç: McArdle hastalığı, tip V glikojen depo hastalığı olarak da bilinen, PYGM genindeki mutasyon nedeniyle oluşan otozomal resesif bir metabolik hastalıktır. Hastalığın prevalansı yaklaşık 1/100.000'dir ve en yaygın olarak egzersiz intoleransı ve miyalji ile kendini gösterir.
Olgu: 52 yaşında bir kadın hasta, yüksek CK düzeyleri nedeniyle romatoloji kliniğine başvurdu. Hastanın, tip 2 diyabet, hiperlipidemi, hipotiroidizm ve kronik böbrek hastalığı öyküsü bulunmakta olup, son 3 yıldır günde 20 mg atorvastatin kullanmaktaydı. Romatolojik değerlendirmede, hastanın yıllardır alt ekstremite proksimal kaslarında egzersize bağlı ağrı şikayeti mevcuttu. Cilt döküntüsü yoktu. Fizik muayenede kas gücü normaldi (5/5). Rutin laboratuvar tetkiklerinde: CK 12274 U/L (normal aralık < 170 U/L), aspartat aminotransferaz 88 U/L (normal aralık < 32 U/L), laktat dehidrogenaz 433 U/L (normal aralık < 223 U/L), aldolaz 33 IU/L (normal aralık < 7,6 IU/L), ve CK-MB 103 U/L (normal aralık < 25 U/L) olarak sonuçlandı. Akut faz reaktanları normaldi. Antinükleer antikor, ekstrakte edilebilir nükleer antijen ve miyozit otoantikor testleri negatifti. Elektromiyografide, sağ deltoid, sağ biceps brachii, sağ iliopsoas ve sağ rektus femoris kaslarında miyojenik motor ünite potansiyelleri (MUP) ile, sağ tibialis anterior ve dorsal interosseöz kaslarında ise kronik nörojenik MUP'ler tespit edildi. Manyetik rezonans görüntülemede (MRG), kalça kuşağı kas gruplarında yağlı dejeneratif atrofi değişiklikleri saptandı. Sol biceps brachii kası biyopsisinde, PAS boyama ile birçok lifte subsarkolemmal glikojen içeren vakuoller mevcuttu. Bu klinik bulgularla

ilişkilendirilebilecek genleri hedef alan yeni nesil DNA dizileme sonucunda, PYGM geninde NM_005609:c.1627A>G (p.Lys543Glu) varyantı homozigottu. Tespit edilen varyant, ACMG yönergelerine göre muhtemel patojenik olarak sınıflandırılmış ve moleküler genetik analiz sonucu, McArdle hastalığı klinik tanısı ile uyumlu saptandı. Sonuç: Bu vaka, McArdle hastalığının, proksimal kas ağrısı ve yüksek kreatin kinaz düzeyleri ile kendini gösteren idiyopatik inflamatuar miyoziti taklit edebileceğini göstermektedir. Genetik miyopatiler, özellikle miyozit spesifik otoantikorları negatif, bağ dokusu/ekstramusküler özellikler bulunmayan ve kas MRG'de belirgin yağ dejenerasyonu olan hastalarda ayırıcı tanıda göz önünde bulundurulmalıdır.

Anahtar Kelimeler: McArdle, Miyozit, Kreatin kinaz

[EP-40]

Kranial ve iliak arter anevrizması olan dev hücreli arterit olgusu

Elif Dinçses Nas, Sevilay Batıbay
Göztepe Prof. Dr. Süleyman Yalçın Şehir Hastanesi, Romatoloji Bilim Dalı, İstanbul

Amaç: Büyük ve orta çaplı arterleri etkileyen dev hücreli arteritte(DHA) damar duvar inflamasyonu nedeniyle anevrizma riski artmıştır. Prezentasyonda intrakranial anevrizması ve takipte iliak arter pseudoanevrizma ve arteriovenöz fistülü saptanan hastamızı sunduk.
Olgu: Koroner arter hastalığı ve diyabetes mellitus tanılı 69 yaşında erkek hasta 4 haftadır olan sağ temporooksiipital başağrısı, çenede klaudikasyo şikayetiyle nöroloji servisinde tetkik edildi. Sağ temporal arterde nodülerite saptanan; göz muayenesinde ve temporal arter doplerinde patoloji saptanmayan hastanın CRP:170 mg/l sedimentasyon hızı:110 mm/saatti. Kranial MR'da sağ MCA'da 4.5 mm anevrizma; PET/CT'de bilateral aksiller, kommon karotis, subklavyen, brakiosefalik ve tüm aortada renal arterler seviyesine dek damar duvarında (SUDmax:4) hipermetabolik görünüm saptandı. Femoral girişimli serebral anjiografiyle MCA sakküler anevrizma doğrulandı.
DHA tanısıyla 60 mg metilprednizolon ve 150 mg azatiyoprin başlandı, klinik ve laboratuar yanıt alındı. 1 ay sonra beyin cerrahisi tarafından anevrizma kliplendi. Tedavi 3. ayında steroid azaltılırken asemptomatik hastada akut faz değerlerinde yükselme başladı ve 4. ayında başağrısı, çene klaudikasyosu, sağ göz görmede azalma, konstitüsyonel şikayetler eklenince relaps düşünülerek intravenöz pulse steroid yapıldı. Takibinin 6. gününde ateş, dispne, sepsis tablosu ile kan kültüründe Salmonella üremesi oldu. Hipotansiyon, dekompanse kalp yetmezliği gelişen hastanın görüntülemelerinde sağ ana iliak arterde pseudoanevrizma ve iliak ven arasında arteriovenöz fistül saptandı. Sağ ana iliak artere stent yerleştirildi. İşlem sonrası muayene bulguları düzeldi ancak görüntülemede stente rağmen kaçak görülerek tekrar 2 kere işleme alındı. Anevrizma etiyolojisinde vaskülitin yanı sıra önceden yapılan anjiografi komplikasyonu veya Salmonellaya bağlı mikotik anevrizma dışlanamadı; 6 hafta seftriakson tedavisi tamamlanarak tosilizumab başlandı.

Sonuç: DHA'da intrakranial anevrizma nadirdir, hastamızda bu açıdan diğer risk faktörleri de mevcuttu. Aortta pseudoanevrizma risk faktörlerinden sayılan invazif girişime bağlı hasar, salmonella sepsisi ve vaskülite bağlı damar duvar inflamasyonu fistül gelişimine sebep olabilir. Hastamızda vaskülitin remisyonda olmaması stent ile tedavinin başarısızlığına neden olarak sayılabilir. İki farklı bölgede anevrizma bu hastalıkta beklenmedik ve tedaviyi zorlayıcı bulgular olmuştur.

Anahtar Kelimeler: anevrizma, dev hücreli arterit

[EP-42]

Post-streptokokkal miyozit vakası ve literatür taraması

Aysun Aksoy
TOBB ETU Tıp Fakültesi Hastanesi

Amaç-Yöntem: Streptokok enfeksiyonunu takiben myalji/ myozit nadiren görülebilir, çocukların yanı sıra erişkinlerde de vaka takdimleri olsa da bu tablo nadirdir ve ayırıcı tanıda bir çok hastalık dahil olmaktadır. Burada streptokok enfeksiyonunu takiben myozit tablosu ile prezente olan bir hastamızı ve literatürdeki diğer vakaları tartışacağız.
Bulgular: 42 yaşında erkek hasta alt bacak kaslarında ağrı,sol ayak bileğinde şişlik-kızarıklık ve subfebril ateş sebebi ile hastaneye yatırılıyor. Hastanın 10 gün önce boğaz kültürü ile kanıtlı grup A beta hemolitik streptokok enfeksiyonu sebebi ile penisilin tedavisi aldığı,tedavi sonrası boğaz ağrısının geçtiği fakat bacaklarda özellikle baldır kaslarında belirgin olmak üzere ağrı olduğu öğreniliyor. Fizik muayenede sol ayak bileğinde eritemli şişlik mevcut ve baldır kasları hassas ve ağrılı. Diğer sistem muayenelerinde özellik saptanmıyor.
Hastanın laboratuvar bulguları tablo 1'de sunulmuştur. Hastaya ağrı kontrolü için başlanan ibuprofen ile sol ayak bileğindeki şişlik geriledi fakat kas ağrısı sebebi ile hasta yürümekte güçlük çekmeye başladı.
Ek tetkiklerde ANA, ENA,ANCA,RF, anti-CCP negatif,ACE,kompleman seviyeleri normaldi. Brucella,hepatit markerları negatifti. Hastanın toraks-abdomen BT anjografileri artmış dalak büyüklüğü dışında normaldi (164mm). Ekokardiyografide kapak problemi görülmedi ve çekilen kas MRG de her iki baldır ve sol ayak bileğinde kaslarda yaygın ödem ayak bileğinde effüzyon saptandı, myozit ile uyumlu olarak değerlendirildi. Hastaya poststreptokokkal myozit ve reaktif artrit tanısı ile 32 mg/ gün metilprednizolon başlandı, steroid tedavisiinin 15.gününde klinik ve laboratuvar olarak tam düzelme görüldü. Steroid dozu 8 haftada azaltılarak kesildi.
Tablo2 literatürde 18 yaş ve üzerinde poststreptokok miyalji/myozit vakalarını göstermektedir.
Sonuç: Akut faz yüksekliği,hareket kısıtlılığına sebep olan kas ağrısı/hassasiyetinin olduğu, çoğu vakada kreatin kinazın normal olduğu bir klinik tablo tanımlanmış. Hastaların çoğunda bulgular enfeksiyonu takiben 5-15 gün içinde gelişmiştir. Tüm hastalarda ASO titresi yüksektir ve sadece gözlem, NSAII yada steroid tedavisi ile birkaç günden 2 aya kadar değişen sürelerde hastalarda tam düzelme olduğu görülmektedir. Bu nadir klinik tablo tanı ve ayrıcı tanıda romatologlar açısından oldukça önemlidir.

Anahtar Kelimeler: miyalji, myozit, streptokok

Hastanın kas magnetik rezonans görüntüleri

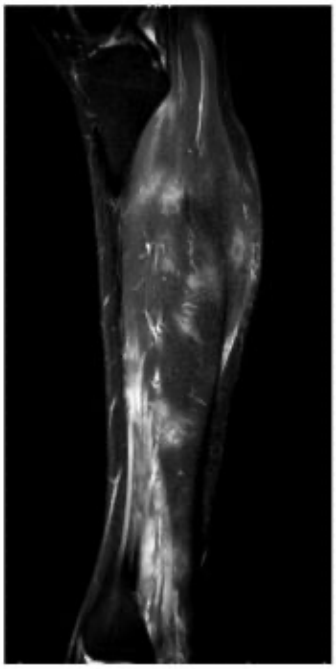

Hastanın laboratuvar sonuçları

	Hastanın Sonucu	Referans değer
Lökosit	8930	(4500-11000)
Hemoglobin	12.6 g/dL	13.5-17.5
Trombosit	240000	130-400000
Nötrofil/lenfosit	5780/2130	
Kreatinin	0.86 mg/dL	0.5-1.2
Kreatinin kinaz	33 U/L	39-308
ALT/AST	46/29 U/L	10-50
CRP	172 mg/L	0-5
Sedimantasyon	120mm/saat	0-20
Ferritin	769 ng/mL	30-400
ASO	1418 IU/mL	0-200

CRP: C reaktif protein, ASO: antistreptolizin O,

Literatür taraması

Hasta	Semptom ve bulgular	Laboratuvar ve Tanı	Tedavi
24 yaş erkek	Enfeksiyondan 1 hafta sonra proksimal ve dital kaslarda ağrı ve güçsüzlük Ateş (38.1)	ESR: 85 mmm/saat CRP: "4+" ASO: 1/160+ Normal kreatin kinaz ve kas biyopsisi EMG de hafif myopatik özellikler	Aspirin, 4.8 g/gün <7 gün iyileşme
21 yaş kadın	ÜSYE den 2 hafta sonra kol ve bacaklarda akut ağrı, sol baldırda şişlik Ateş: 39 °C	ESR: 90 mm/saat CRP: "3+" 1+ proteinuri, birkaç hücre, idrar analizinde silindir yok Normal CK level and EMG results ASO: 1/833	Prednisone 40 mg/gün (1 ayda azaltılarak kesilmiş) 3 haftada tam iyileşme
39 yaş kadın	Boğaz ağrısından 5 gün sonra kol ve bacaklarda ciddi miyalji	ESR: 83 mm/h CRP: 11 mg/L Normal CK ASO: 700 U/L) Boğaz kültüründe grup A beta hemolitik streptokok tanımlı	Diklofenak 150/gün 10 haftada tam düzelme
25 yaş erkek	Boğaz ağrısından 2 hafta sonra kol ve bacaklarda ciddi miyalji	ESR: 18 mm/h CRP: 68 mg/L Normal CK ASO: 240 U/L Boğaz kültüründe grup A beta hemolitik streptokok tanımlı	NSAID Tramadol Aylık intramuskuler penicillin (1.2 million IU) 4 ayda tam remisyon

36 yaş kadın	Boğaz enfeksiyonundan 2 hafta sonra ciddi sol oküler ağrı ve horizontal diplopi	ESR: 46 mm/h Normal CK Artmış ASO BT de sol medial rektus kasında genişleme Boğaz kültüründe grup A beta hemolitik streptokok tanımlı	Prednison 60 mg/gün Steroidin 5. Gününde tam iyileşme
34 yaş erkek	Boğaz enfeksiyonundan 10 gün sonra özellikle bacaklarda ağrı ve hareket kısıtlılığı, lokalize eritem ve ateş	CRP: 360 mg/L CK: 1855 U/L ASO: 197 IU/mL Kas biyopsisinde kas fibrillerini infiltre eden granulosit ve lenfositler	2-4 hafta içinde spontan iyileşme
31 yaş erkek	Boğaz enfeksiyonundan 1 hafta sonra Sol uyluk ağrısı ve hareke kısıtlılığı ve hassasiyet Takipte	CRP 118 mg/L CK: 334 U/L (<137) AsO: 428 Boğaz kültüründe grup A beta	Sulbaktam Ampisilin ve Ibuprofen 3 hafta sonra tam remisyon
	eritema nodozum	hemolitik streptokok tanımlı	
18 yaş kadın	Uyluk ve baldırda ağrı ve hassasiyet Subfebril ateş	CRP: 187 mg/L ESR: 120 mm/saat CK: 654 ASO: 800U MRI—simetrik kasta birkaç fokusta ödemi	Naproksen 2 gün içinde düzelme
42 yaş erkek (mevcut vaka)	Enfeksiyonu takiben 10.günde baldır ağrısı hassasiyeti Ateş ve ayak bileğinde lokalize eritem	CRP: 169 mg/L ESR: 108 mm/saat ASO: 1418 CK: 33 Kas MRG de bilateral baldırda kaslarda yaygın ödem	NSAII yetersiz cevap sonrasında 32 mg metilpredniz olon 2 haftada klinik ve laboratuvar tam düzelme

ESR: eritrosit sedimantasyon rate, CRP: C reaktif protein, CK: kreatin kinaz, ASO: antistreptolizin O, EMG: elektromiyografi

[EP-43]

"Genç Kadında Hiperreninemik Hipertansiyonun Nadir Bir Nedeni: Takayasu Arteriti"

Aida Shikhaliyeva, Fatma Alibaz
Marmara Üniversitesi Tıp Fakültesi,İç Hastalıkları ABD, Romatoloji Bilim Dali, Istanbul

Amaç: Bu olgu sunumunda, genç yaşta dirençli hipertansiyon, hipokalemi, metabolik alkaloz ve persistan inflamasyon bulguları ile başvuran bir hastada, detaylı klinik ve görüntüleme değerlendirmeleri sonucunda tanısı konulan Takayasu arteritini literatür ışığında tartışmak amaçlanmıştır.
Renovasküler hipertansiyonun nadir ancak önemli nedenlerinden biri olan büyük damar vaskülitlerinin, özellikle de Takayasu arteritinin, genç hastalarda ayırıcı tanıda mutlaka göz önünde bulundurulması gerektiği vurgulanmaktadır.
Olgu: 22 yaşında kadın hasta, bilinen epilepsi tanısı mevcut olup acil servise karın ağrısı ve devam eden baş ağrısı şikâyeti ile başvurmuştur. Vital bulgularında kan basıncı 180/100 mmHg olarak ölçülmüş, batın muayenesinde epigastrik hassasiyet dışında patoloji saptanmamıştır. Nörolojik muayene doğal ve defisit saptanmamıştır.Laboratuvar testlerinde hipokalemi (K: 2.4 mEq/L), metabolik alkaloz (HCO_3: 29.1 mmol/L, pH: 7.45), CRP: 13 mg/L ve proteinüri (3+) saptanmıştır. 24 saatlik idrarda potasyum atılımı normal (74.25 mmol/gün) bulunmuş; renal tübüler testler ve hormon profili primer tübülopatileri dışlamıştır. Endokrin nedenler (feokromositoma, Cushing sendromu, primer hiperaldosteronizm) dışlandıktan sonra hiperreninemik hipertansiyon saptanmıştır (renin: 5.91 ng/mL/saat, aldosteron: 46.6 ng/dL). Doppler ultrasonografi normal saptanmakla birlikte BT anjiyografide sol renal arter orijininde anlamlı segmenter darlık ve abdominal aort duvarında kalınlaşma izlendi.Torakoabdominal MRA'da aort ve dallarında inflamasyonla uyumlu kalınlaşma (aortit?), renal arterde segmenter daralma ve infrarenal aortta simetrik kalınlık artışı mevcuttu. Karotis-vertebral BT anjiyografide ise patoloji izlenmedi. Persistan inflamasyon (CRP: 9–15 mg/L), kladikasyon, baş ağrısı ve anjiyografik bulgular bir arada değerlendirildiğinde hastada ön planda Takayasu arteriti düşünüldü. Hastaya 1 mg/kg/gün dozda prednol ve azatioprin başlandı. Tedavi sonrası 6. ayda CRP 5 mg/L'ye geriledi, potasyum düzeyi düzeldi ve hipertansiyon kontrol altına alındı.
Sonuç: Genç hastalarda gelişen dirençli hipertansiyon, hipokalemi ve metabolik alkaloz tabloyu çoğu zaman endokrin veya renal nedenlere yönlendirse de; persistan inflamasyon bulguları ve görüntüleme ile saptanan büyük damar tutulumları Takayasu arteriti gibi vaskülitleri akla getirmelidir.Tanıda gecikme, iskemik organ hasarına neden olabileceğinden, bu klinik tabloya sahip hastalarda Takayasu arteriti akılda tutulmalı ve multidisipliner yaklaşım benimsenmelidir.

Anahtar Kelimeler: Takayasu arteriti, dirençli hipertansyon, renovasküler hastalık

[EP-44]

Sjogren vaskülitinin sebep olduğu mononoritis multipleks

Nihan Neval Uzun, Mehmet Engin Tezcan
kartal dr. lütfi kırdar şehir hastanesi

Giriş: Sjögren sendromu(SS),ekzokrin bezlerin otoimmün mekanizmalarla tutulumu ile seyretmektedir.SS'de mononöritis multipleks ise nadir görülmektedir.
Olgu: 38 yaşında kadın hasta, SS ile polikliniğimizde takip edilmekteyken; sağ ayak bileğinde şişlik,2 aydır giderek artan sol ayakta güç kaybı,bilateral alt ekstremitelerde döküntüler ile başvurdu.Fizik muayenede patolojik olarak,sağ ayak bileğinde artrit,sol ayak dorsifleksiyonunda kas gücü 2/5 olup,bilateral alt ekstremitelerde vaskülit tarzı lezyonları ve sol medial malleolde 3x2cm'lik ülsere lezyonu mevcuttu.Romatolojik serolojisinde ANA 1/320 ince benekli+,Anti SS-A+,Anti SS-B+,Anti Ro52 +,C4 <0.02 (düşük)olup; rutin kan tetkiklerinde hemogram, biyokimya normal sınırlarda,C-reaktif protein (CRP):81, Sedimantasyon:21 idi.Yapılan Elektromiyografide sağ peroneal sinirde subakut aksonal hasarlanma olduğu ve

mononorit multiplex ile uyumlu olduğu raporlandı.Bu esnada hastaya 3 gün pulse steroid tedavisi başlandı.Devamında 500mg siklofosfamid tedavisi verildi.Alt ekstremitede vaskülit tarzı lezyonlardan yapılan biyopsi patoloji sonucu ise;küçük ve yer yer orta çaplı damarları tutan vaskülit ile uyumlu idi.Devam eden siklofosfamid tedavisi ile beyaz küre ve nötrofil düşüklüğü olması nedenli tedaviye rituksimab ile devam edildi.Toplam 5gram siklofosfamid ve rituksimab tedavisi sonrası,sol ayak bileğindeki ülsere lezyon kapandı,düşük ayak sendromu ciddi ölçüde düzeldi.İdame tedaviye mikofenolat mofetil ile devam edildi.
Sonuç: Olgumuzda izlenen mononöritis multipleks, SS'de tanımlanan periferik nöropatilerin en nadir görülen türüdür. Patolojisinde ön planda vaskülit olduğu bildirilmiştir. SS'de nörolojik belirtilerin erken teşhisi ve tedavisi hastanın yaşam kalitesini artırmaktadır

Anahtar Kelimeler: mononöritis multipleks, sjogren sendromu, vaskülit

[EP-45]

Adalimumab kullanımına sekonder proteinüri gelişen enteropatik artrit olgusu

Selman Parlak, Büşra Varman
SBÜ Beyhekim Eğitim ve Araştırma Hastanesi, Romatoloji, Konya

Amaç: Aksiyel spondiloartrit (axSpA), genellikle 45 yaşından önce, kronik sırt ağrısı olarak ortaya çıkan, omurganın inflamatuar bir artritidir. Genellikle sinovit, entezit, daktilit dahil olmak üzere çeşitli eklem ve periartiküler ekstraspinal özelliklerden bir veya daha fazlası ile ilişkilidir. Ayrıca üveit, sedef hastalığı ve inflamatuar bağırsak hastalığı gibi eklem dışı tutulum ile ilişkili olabilir. İnfliksimab tedavisine sekonder yanıtsızlık gelişmesi üzerine adalimumab tedavisine geçilen enteropatik artrit (ülseratif kolit) hastasında gelişen sekonder reversibl proteinüri olgusu sunulacaktır.
Olgu: 33 yaşında erkek hasta 5 yıldır ülseratif kolit ilişkili AxSpA tanısı ile sulfasalazin ve NSAİ kullanmış. Hastaya ifliksimab tedavisi başlanmıştı. Hastanın sekonder yanıtsızlığı gelişmesi üzerine adalımumab tedavisine geçildi. Adalimumab tedavisinin 6. haftasında hastanın rutin kontrollerinde 630 mg/gün proteinüri saptanması üzerine adalımumab tedavisi stoplandı. 1 ay sonrasında proteinürisi tamamen düzelen hastanın tedavisine upadacitinib ile devam edildi.
Sonuç: Bu vaka örneğinde adalimumab kullanımına bağlı gelişen proteinüri nadir ancak önemli bir yan etki olarak karşımıza çıkmaktadır. Daha önce yapılan çalışmalarda, psöriazis ve Crohn hastalarında da adalimumaba bağlı benzer şekilde proteinüri geliştiği rapor edilmiştir. Literatürde, adalimumab kullanımına bağlı gelişen proteinürinin kesilen tedavi sonrası reversibl olduğu belirtilmektedir. Bu vakamızda da benzer şekilde tedavi kesildikten sonra proteinüri tamamen gerilemiştir. Anti-TNF tedavileri uygulanırken renal fonksiyonların ve proteinürinin rutin olarak takip edilmesi gerektiği vurgulanmalıdır. Özellikle inflamatuar bağırsak hastalığı ve spondiloartrit gibi hastalıklarda biyolojik ajanlar kullanılırken dikkatli takip edilerek olası renal komplikasyonların erken dönemde saptanması tedavi yönetiminde kritik öneme sahiptir.

Anahtar Kelimeler: Adalimumab, Enteropatik Artrit, Proteinüri

[EP-46]

İnflamatuar miyozit ayırıcı tanısında nadir bir genetik hastalık: CASQ1 ilişkili miyopati

Zeliha Ademoğlu
Gaziantep Şehir Hastanesi

Amaç: İnflamatuar kas hastalıklarının ayırıcı tanısına birçok nörolojik, metabolik ve genetik hastalık girmektedir. Burada nadir bir genetik kas hastalığı olan CASQ1 ilişkili miyopati ile birlikte miyozit otoantikor pozitifliği olan olgu sunulacaktır.
Olgu: 43 yaşında erkek hasta, son birkaç yıldır olan bilateral alt ekstiremitelerde kas ağrıları şikayeti ile başvurdu. Hastanın kas ağrıları özellikle egzersizle artmaktaydı. Hastanın başvuru sırasında normal değerinin üst sınırından yaklaşık 60 kat yüksek kreatinin kinaz (KK) enzim yüksekliği mevcuttu. Kronik hastalık öyküsü, reçeteli yada reçetesiz ilaç kullanımı yoktu. Fizik muayanede üst ve alt ekstiremite kaslarında güçsüzlük yoktu, fakat alt ekstiremite kaslarında hareketle artan ağrı mevcuttu. Hastanın tıbbi kayıtlarına bakıldığında KK enziminin uzun zamandır 10 ila 60 kat yüksek olduğu görüldü. Hastanın alt ekstiremite kontrastlı manyetik rezonans (MR) ve elektromiyografi (EMG) incelemeleri yapıldı. MR görüntüleme normaldi. EMG'de sinir iletisi normal olup alt ekstiremite kaslarında kısa süreli, düşük amplitüdlü polifazik motor ünit potansiyeli(MÜP) izlendi. Bulgular kronik dönem miyopati olarak değerlendirildi. Hastanın laboratuar tetkiklerinde anti nükleer antikor testi granüler paternde 3+ ve anti Sm/RNP 2+ saptandı. Miyozit otoantikor panelinde ise anti PL-7 ve anti Mi-2 antikorları pozitifti. Laboratuar sonuçları tablo 1'de görülmektedir. Hastada inflamatuar kas hastalığı açısından KK sonucu ile uyumsuz klinik bulgularının olması nedeni ile hastada KK yüksekliğine neden olabilecek diğer hastalıklar araştırıldı. Hasta tıbbi genetik bölümüne konsülte edildi ve genetik kas iskelet hastalıkları paneli çalışıldı. Bunun sonucunda CASQ1 geninde c.386T>C p.(Met129Thr) varyantı saptandı. Hastada sistemik ek şikayet ve bulgu olmaması ve otoantikor pozitifliği olması nedeni ile takibe alındı. Hastaya genetik hastalığı ile ilgili bilgi ve ailesine genetik danışma verildi.
Sonuç: Bu vakada olduğu gibi klinik bulgu ile uyumsuz KK yükseklikleri diğer nedenlere bağlı kas hastalıkları akla gelmelidir. CASQ1 ilişkili miyopati nadir görülen genetik hastalık grubudur. Bu duruma aynı zamanda inflamatuar miyozitler ilişkili otoantikor pozitifliliğinin eşlik etmesi kliniği karmaşık hale getirebilmektedir.

Anahtar Kelimeler: CASQ1, miyopati, miyozit

Tablo 1: Laboratuar Sonuçları

		Referans aralığı			Referans aralığı
Lökosit	6,7	4,23-9,07 10^3 u/L	Komplеman 3	115	90-180 mg/dL
Hemoglobin	14,3	13,7-15,5 g/dL	Komplеman 4	24	10-40 mg/dL
Platelet	225	150-400 10^3 u/L	Kreatinin kinaz	6240	40-100 U/L
Üre	28	17-43 mg/dL	TSH	1,2	0,4-4 mUI/mL
Kreatinin	1,1	0,72-1,25 mg/dL	Laktat dehidrogenaz	448	125-220 U/L
ALT (alanin transaminaz)	56	0-35U/L	Sedimentasyon	12	0-15 mm/h
AST (aspartat aminotransferaz)	124	0-35U/L	C-Reaktif Protein	3,1	0-0,5 mg/dL

[EP-47]

Dijital İskemi ile Başvuran Anti-PL12 / Ro52 Pozitif Antisentetaz Sendromu

Ahmet Usta, Serdar Sezer, Mücteba Enes Yayla, Emine Uslu, Aşkın Ateş, Tahsin Murat Turgay
Ankara Üniversitesi Tıp Fakültesi İç Hastakları ABD-Romatoloji BD

Amaç: ASS da dijital iskemi veya gangren varlığı son derece nadir görülen bir durumdur.
Olgu: 65 yaşında kadın hasta 2 aydır olan nefes darlığı,öksürük, inatçı ateş, birden fazla el ve ayak parmağında iskemi ve yaygın kas güçsüzlüğü ile hastanemize başvurdu. Sağ el 2. parmakta DİF distalde nekroz, 1. parmakta da renk değişikliği,Sağ ayak 1. parmakta nekroz 2. ve 3. parmakta nekroz başlangıcı+ ve palpasyonda yaygın hassasiyet vardı. İlk laboratuvar tetkiklerinde AST 22 (U/L), albümin 2,8 (g/ dL), CK 64 (U/L), CRP 64 (mg/L).Anti-fosfolipid antikorları normal,trombofili paneli normaldi.Hastamıza çekilen Thoraks BT de her iki akciğerde, bazallerde daha belirgin olmak üzere, periferal retiküler dansiteler, buzlu cam opasiteleri ve traksiyon bronşiolektazileri görülmektedir, ayrıca subplevral korunma alanları dikkati çekmiştir,aşikar bal peteği kisti saptanmamıştır, Fibrotik NSİP ön planda düşünülmektedir şeklinde raporlandı. Ekokardiografisi çekildi ve herhangi bir vejetasyon saptanmadı.Kapilleroskopisinde kapiller dansite normal, dev kapil yok,bir adet genişlemiş kapil +, mikrohemoraji+.Alt ekstremite arteriyel Doppler USG de sağ dorsalis pedis arterinde monofazik akım deseni dikkati çekmiştir.Bilateral Uyluk MRG; Bilateral uyluk adduktor kaslarında sağda daha belirgin olmak üzere ödem benzeri sinyal değişiklikleri izlenmiştir. Biceps Brachi ve Vastus Medialis kasından yapılan EMG de elde edilen bulgular normaldi. Hastamıza gönderilen miyozit panelinde SS-A Antikor 3+ Anti PL-12 Antikor 3+ olarak raporlandı ve hastamız tüm klinik ve laboratuar bulgular eşliğinde ASS olarak değerlendirildi. Hastamıza steroid ve Mikofenolat mofetil günde iki kez 500 mg olarak eklendi ve daha sonra günde iki kez 1 g'a çıkarıldı, takibinde göğüs hastalıkları bölümü tarafından nintedanib tedaviye eklendi. Ayrıca dijital vazodilatasyon için ilioprost verildi ve sonrasında amlodipin ve sildenafil tedaviye eklendi.
Sonuç: Vakamız da ilk bulgu olarak Raynaud fenomeni olmaksızın İAH ve dijital iskemi ile başvuran bir Anti-PL12 ASS olgusu sunulmuştur; literatürde bu tür birlikteliğin azlığı düşünüldüğünde de tanı koymanın zorluğu ortaya çıkmaktadır. ASS'li hastalarda anti-Ro52 antikorunun varlığının hızla ilerleyen İAH ile bağlantılı olduğunu göstermektedir.

Anahtar Kelimeler: Anti-PL12, Antisentetaz sendromu (ASS), İnterstisyel Akciğer Hastalığı (İAH)

[EP-48]

Septik Sakroiliit olgu sunumu

Haluk Cinaklı
Kırklareli Eğitim ve Araştırma Hastanesi, Romatoloji Kliniği, Kırklareli

Amaç: Septik sakroiliitin nadir görülen ancak ciddi sonuçlara yol açabilen bir klinik tablo olduğunu vurgulamak ve intravenöz madde kullanımı gibi risk faktörlerine sahip hastalarda erken tanının önemini literatür eşliğinde bir olgu üzerinden tartışmak.
Olgu: 26 yaşında erkek hasta, yaklaşık 1 aydır süren bel ağrısı ve sol kalça ağrısı şikayetleri ile başvurdu. Ağrının sürekli karakterde olduğunu ve bu süreçte koltuk değnekleri ile yürüyebildiğini belirtti. Romatolojik sorgulamasında eşlik eden başka bir semptom saptanmadı. Özgeçmişinde intravenöz madde kullanımı olduğu öğrenildi. Dış merkezde yapılan tetkiklerde yüksek CRP düzeyi saptanması üzerine enfeksiyon hastalıkları kliniğine yatırılmış ve bir hafta süreyle nonspesifik antibiyotik tedavisi uygulanmış.

Fizik muayenesinde antaljik yürüyüş izlendi, sol kalçaya tam basamıyordu. Sol kalçada eklem hareket açıklığı tüm yönlerde kısıtlı ve ağrılıydı. Laboratuvar testlerinde WBC: 7480/mm³, hemoglobin: 13.4 g/dL, PLT: 469.000/mm³, AST: 104 U/L, ALT: 137 U/L,

üre ve kreatinin normal, CRP: 21.7 mg/L, sedimentasyon: 35 mm/saat olarak saptandı. Brusella serolojisi negatif, anti-HCV değeri ise 120.8 ile pozitif bulundu. Dış merkezde, antibiyotik tedavisi öncesinde CRP: 210 mg/L ve sedimentasyon: 72 mm/saat olarak ölçülmüş. Sakroiliak MRG'de, sol sakroiliak eklemde, sakral ve iliak kemiklerde ve çevre yumuşak dokularda belirgin inflamasyon izlendi (Resim-1). Kan kültüründe MRSA üremesi saptanan hastaya uygun antibiyotik tedavisi başlandı.
Sonuç: Septik sakroiliit, tüm eklem enfeksiyonlarının yaklaşık %1'ini oluşturması nedeniyle nadir görülen bir durumdur. Genellikle tek taraflı olup, sol tarafta daha sık yerleşir ve çocuklar ile adölesanlarda daha yaygın görülür. Risk faktörleri arasında pelvik travma, gebelik, intravenöz ilaç kullanımı, immünsüpresyon ve rekürren enfeksiyonlar yer almaktadır. Semptomların (ateş, bel ağrısı, kalça ağrısı) nonspesifik olması tanıda gecikmeye neden olabilir. Görüntüleme yöntemleri tanıda kilit rol oynar; MRG, septik sakroiliitin saptanmasında en duyarlı yöntemdir. Etken mikroorganizmaya yönelik uygun antibiyotik tedavisi temel yaklaşımı oluşturur. Ancak bazı olgularda mikrobiyolojik etken saptanamayabilir. Sonuç olarak, intravenöz madde kullanan ve geçmeyen bel ve kalça ağrısı olan hastalarda septik sakroiliit ayırıcı tanıda mutlaka düşünülmelidir.

Anahtar Kelimeler: İntravenöz madde kullanımı, septik sakroiliit

Resim-1. Sakroiliak MR görüntüsü

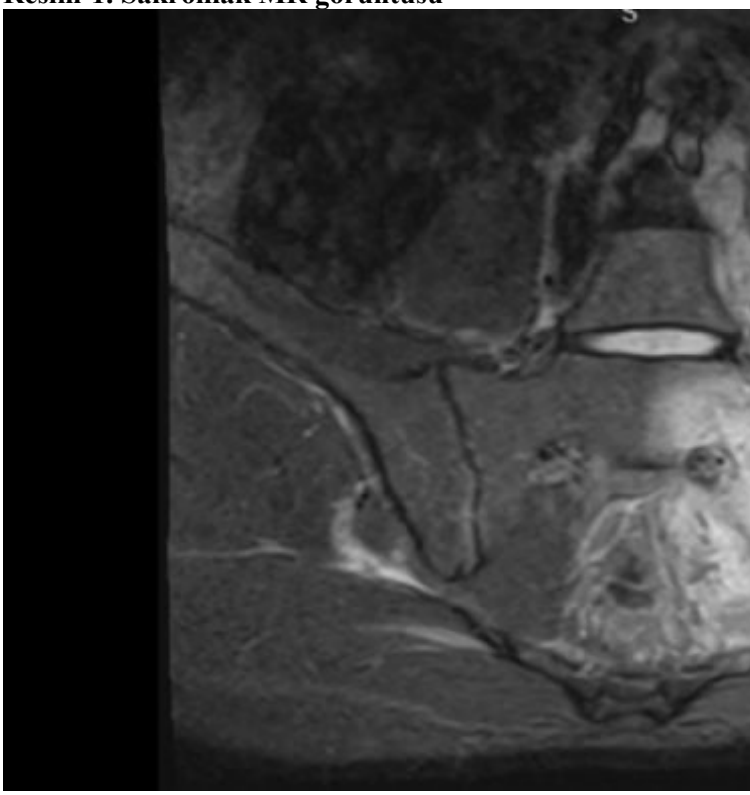

Sakroiliak MRG'de, sol sakroiliak eklemde, sakral ve iliak kemiklerde ve çevre yumuşak dokularda belirgin inflamasyon

[EP-49]

Üst Solunum Yolu Tutulumu İle Tanı Konan Sistemik Lupus Eritematozus Olgusu

Zeynep Fural, Mehmet Engin Tezcan
Kartal Dr. Lütfi Kırdar Şehir Hastanesi, Romatoloji Ana Bilim Dalı, İstanbul

Amaç: Sistemik lupus eritematozus (SLE), çeşitli klinik bulgularla karakterize kronik sistemik otoimmün bir hastalıktır. Solunum sistemi hastaların %50-70'ine kadar etkilenebilir ve vakaların %4-5'inde hastalığın ortaya çıkan bulgusu olabilir. SLE'de üst solunum yolu tutulumu nadirdir. Larenks tutulumu SLE hastalarının %0,3-30'unda görülebilir. Biz de larenks tutulumu ile ortaya çıkan sistemik lupus eritematozus olgumuzu sunmayı amaçladık.
Olgu: 25 yaşında kadın hasta, boğaz ağrısı nedeniyle çekilen kontrastlı boyun bilgisayarlı tomografisinde hipofarinkste yumuşak dokularda kalınlık artışı ve hipodansite saptanması üzerine kulak burun boğaz hastalıkları tarafından enflamatuar süreçler açısından değerlendirilmek üzere yönlendirildi. Bilinen tiroidit tanısı olan hastanın tiroid ultrasonografisinde tiroid, parotis ve submandibular bezler heterojen izlendi. Romatolojik sorgusunda yılda 2-3 kez olan oral aftlar ve sinüzit atakları dışında özellik yoktu. Annesinde sistemik lupus eritematozus tanısı mevcuttu. Fizik muayenesi normal olan hastanın romatolojik tetkikleri istendi. ANA:++ ince benekli + sitoplazmik benekli, DFS70:+, anti histon antikor:+, anti ds DNA:+, anti-Ro52:+, anti SSA:+, Mi-2:+, direkt coombs:+, Romatoid faktör:65 IU/ml saptandı. Antifosfolipid antikorları negatif olup idrar analizi, kompleman 3 ve 4 değerleri normal saptandı. Wbc:4260, hemoglobin:11.9 g/dl, trombosit:270 bin, nötrofil:1890, lenfosit:820, kreatinin:0.78 mg/dl, Alt:12 U/L, Ast:21 U/L, C reaktif protein:0.41 mg/L, 1. saat sedimantasyon:45 mm olarak saptandı. Hastanın yapılan tükrük bezi biyopsisinde odak sayısı:1, gland alanı:4 mm2, fokus skoru:1 saptandı. Hastaya SLE ve sjögren tanıları koyularak hidroksiklorokin 200mg 1x1 başlandı.
Sonuç: SLE hastalarında üst solunum yolu tutulumu, asemptomatikten şiddetli ve yaşamı tehdit eden üst solunum yolu tıkanıklığına kadar değişebilir. Eritem ve ödemle birlikte mukozal inflamasyon ana bulgudur. Diğer bulgular vokal kord paralizisi, mukozal ülser, nekrotizan vaskülit, epiglotit, solunum yolunu tıkayıcı yumuşak doku değişiklikleridir. Nedeni bilinmeyen üst solunum yolu şikayetleri olan hastada SLE de akla gelmelidir.

Anahtar Kelimeler: larenks, lupus

[EP-50]

Nadir Bir Birliktelik: T Hücreli Lenfoma ile Lökositoklastik Vaskülit ve Kriyoglobulinemi

Beyza Us Demirelli, Mehmet Engin Tezcan
Kartal Dr. Lütfi Kırdar Şehir Hastanesi, Romatoloji Kliniği, İstanbul

Amaç: Lenfomalar, genellikle sistemik hastalıklarla ilişkilendirilebilen, immün sistem hücrelerinden kaynaklanan malignitelerdir.T hücreli lenfomalar, lenfoproliferatif hastalıklar arasında nadir görülür, immün sistem disregülasyonuyla bağlantılıdır.Kriyoglobulinemi, immün kompleks birikiminin küçük damar vaskülitine yol açtığı bir durumdur.T hücreli lenfomayla kriyoglobulinemi birlikteliği ender rastlanmakla birlikte, her iki hastalığın da immün sistem bozulmasıyla ilişkili olması patogenezde ortak noktaların olabileceğini düşündürmektedir.Bu olgu, sistemik bulgularla seyreden T hücreli lenfoma hastasında lökositoklastik vaskülit ve kriyoglobulinemi birlikteliğini incelemektedir.
Olgu: 69 yaşında hipertansiyon tanılı kadın hasta bacaklarda döküntü şikayetiyle başvurdu.Hastanın iki haftadır devam eden üst solunum yolu enfeksiyonu semptomlarına eşlik eden, giderek artan nefes darlığı mevcuttu.Hastanın fizik muayenesinde gövde ve her iki alt ekstremitede purpura tarzında döküntü mevcuttu.Akciğerlerde bilateral ronkus duyuldu.Laboratuvar incelemelerinde kreatinin:1,3 mg/dl, lökositoz(WBC:24.700), anemi(Hgb:8.5), Plt:181.000, CRP:39 mg/L, sedim:47, düşük kompleman düzeyleri(C3:0,45 g/L, C4:<0,08 g/L), yüksek

IgA(14,2 g/L) ve IgG(25,9 g/L), direkt Coombs testi pozitif olarak saptandı.Periferik yaymada 2 adet metamyelosit, 2 adet normoblast görüldü.Tam idrar tahlilinde protein(+++) ve 24 saatlik idrarda protein atılımı 1080 mg/gün olarak ölçüldü.Cilt lezyonundan yapılan biyopsi lökositoklastik vaskülitle uyumluydu.Vaskülit etiyolojisi açısından istenen romatolojik serolojide RF,CCP,ANA,ENA paneli,ANCA,MPO ve PR3 negatif, kriyoglobulin pozitif saptandı.Kriyoglubulinemik vaskülit tanısı alan hastada etiyoloji araştırması açısından istenen görüntülemelerinde HRCT'de her iki akciğerde konsolidasyon alanları, lenfadenopatiler izlendi.PET-CT'de supra- ve infradiyafragmatik lenfatik lojlarda yoğun F18-FDG tutulumu gösteren multiple lenfadenopatiler ve dalak tutulumu tespit edildi.Sol supraklaviküler lenf nodu biyopsisinde "Nodal foliküler T hücreli lenfoma" tanısı kondu.
Sonuç: T hücreli lenfomalarda malign T hücrelerinin aşırı sitokin (IL-6, TNF-α) üretimi, B hücre aktivasyonunu tetikleyerek immünoglobulin üretimini ve kriyoglobulin oluşumunu artırabilir.Lenfoma kaynaklı immün yetmezlik, immün komplekslerin temizlenmesini bozarak kriyoglobulinemi riskini yükseltir.Literatürde, kriyoglobulinemi ile lenfoproliferatif hastalıkların %10-15'inde T hücreli lenfomalar raporlanmıştır.Bu olguda, palpabl purpura, artmış akut faz reaktanları ve düşük kompleman düzeyleri, immün kompleks aracılı vaskülitin varlığını desteklemektedir.Bu olgu, benzer semptomları olan hastalarda lenfoproliferatif hastalıkların ayırıcı tanıda düşünülmesi gerektiğini vurgulamaktadır. Tanı ve tedavide, lenfomanın kontrolü ve vaskülitik bulguların yönetimi önceliklidir.

Anahtar Kelimeler: Kriyoglobulin, lökositoklastik vaskülit, nodal foliküler T hücreli lenfoma

[EP-51]

Livedo retikularis ve artrit ile başvuran ANCA ilişkili vaskülit

Erdem Bektaş, Ayşe Elif Boncukcuoğlu, Ayşenur Yılmaz, Gamze Akkuzu, Rabia Deniz, Duygu Sevinç Özgür, Fatma Dilara Kıtay, Bilgin Karaalioğlu, Cemal Bes
Sağlık Bilimleri Üniversitesi, Başakşehir Çam ve Sakura Şehir Hastanesi, Romatoloji Kliniği

Amaç: Bu vakada renal tutulum semptomları geri planda olan cilt ve eklem bulguları ile başvuran AAV tanısı koyulan hastayı sunmayı amaçladık.

Olgu: 59 yaş kadın bilinen diyabetes mellitus tanılı hasta 5 aydır olan el küçük eklemlerinde şişlik ağrı şikayeti ve halsizlik ile tarafımıza başvurdu. Fizik muayenesinde her iki el bileği, MKF'ler ve PIF'ler hassas ve şiş, sol el bileğinde eklem hareketi ileri derece kısıtlı, solda daha belirgin olmak üzere her iki dirsekte fleksiyon kontraktürü mevcut. Bilateral üst ekstremite distalinde livedo retiküleris mevcut, soğuk ve soluk görünümdeydi, sağ lateral malloel üzerinde iyileşmekte olan ülsere lezyon mevcuttu. Ateş 36.9ºC, TA 145/75 mmHg, nabız 78/dk ve oda havasında saturasyon %98 idi. Hemoglobin 7,1 g/dL, nötrofil 5080 /mm3, lenfosit 1940/mm3, trombosit 407000/mm3, eritrosit sedimentasyon hızı 112 mm/saat, CRP 40 mg/L. Kreatinin 1.65 mg/dL, spot idrar protein/kreatinin 1.2 gr/g, TİT'de protein +1 eritrosit 15 lökosit 4 saptandı. Serum protein elektroforezinde poliklonal hipergamaglobunemi, serbest kappa/lamba oranı 1.0 ve IgG 23,42 g/L (7-16) saptanırken, serum immunfiksasyon elektroforezinde monoklonal band saptanmadı. Periferik kan yaymasında atipik hücre ve blast görülmedi, ön planda kronik hastalık anemisi ve nutrisyonel anemi ile ilişkilendirildi. ANA 1/320 nükleolar patern, ENA paneli negatif, Anti-dsDNA, RF 68 IU/Ml, Anti-CCP negatif, MPO-ANCA 27 U/Ml, PR3-ANCA negatif, kriyoglobulin negatif, C3 1.35 g/L ve C4 0.283 g/L saptandı. Yapılan böbrek biyopisi selüler kresent gelişimleri ve fokal segmental nekrotizan lezyon içeren glomerülonefrit (pauci-immüne kresentik glomerülonefrit ile uyumlu) olarak yorumlandı. Nöropatik şikayetleri nedeniyle yapılan EMG'si duyu ve motor sinirlerin çok

ağır düzeyde etkilendiği ağır polinöropatik tutuluş ile birlikte proksimal kaslarda ılımlı miyojenik tutuluş ile uyumlu olarak değerlendirildi. AAV ön planda düşünülerek IV metilprednizolon ve siklofosfamid tedavisi başlandı.

Sonuç: Şiddetli hastalık manifestasyonlarından akciğer tutulumu olmayan ve renal bulguların geri planda olduğu, livedo retikülaris ve artrit gibi non-spesifik bağ doku hastalığı bulguları ile
başvuran hastalarda AAV göz önünde bulundurulmalıdır.

Anahtar Kelimeler: ANCA ilişkili vaskülit, artrit, livedo retikülaris

[EP-52]

Uzamiş febril miyalji ile prezente FMF olgusu

Banu Çiçek Yalçın Dulundu
bakırköy sadi konuk eğitim araştırma hastanesi

Amaç: Ailevi Akdeniz ateşi (FMF), tekrarlayan ateş, karın ağrısı, göğüs ağrısı ve artrit ataklarına neden olan bir oto-inflamatuar hastalıktır. FMF iyi bilinmesine rağmen, uzun süreli ateşli miyalji sendromu nadir ve teşhisi zor olan bir klinik durumdur. Uzamiş febril miyalji kortikosteroid tedavisi verilmezse 2-4 hafta süren ateş, ck yüksekliği olmadan kas tutulumunun oldugu akut faz yüksekliğinin eşlik ettiği altta vaskülitin yattığı bir durumdur.Çok nadir görülmesinin yanında olgumuzda prezentasyon bulgusu olarak oratya çıkmıştır.
Olgu: 70 yaşında kadın yaklaşık 1 aydır olan hasta sol el üstünde kola uzanan şişlik, hiperemi, ağrı ve subfebril ateş şikayeti ile polikliniğe başvurdu.Muayenesinde artrit izlenmedi ancak mevcut alan sıcak, dokunmayla hassas ve ağrılıydı.Sorgulamasında son 15 yıldır vücudunda yaygın ağrılarının olduğunu, hala, dayı ve dedesinde FMF tanıları oldugunu ifade etti.Dış merkezlerde yapılan ultrasonografisinde trombüs izlenmemiş.Selülit tedavisine yanıt vermemiş.Laboratuarında serolojik tetkiklerinin negatif olduğu görüldü.Son CRP 221 olmakla beraber 2015ten beri olan kayıtlarında akut faz yüksekliğinin sebat ettiği ve TİT'te 2+ proteinüri olduğu görüldü.Hastaya FMF ve buna bağlı febril miyalji düşünülerek steroid ve kolşisin tedavisi başlandı; MEF mutasyonu istendi. 10 gün sonraki kontrolünde klinik ve CRPnin normalize olduğu izlendi.MEF mutasyonu halen bekleniyor.
Sonuç: Uzamiş febril miyalji, FMF hastalığının nadir görülen bir tutulumudur ve selülit ya da dvt ile klinik benzerliklerinden ötürü karıştırılabilmektedir.Bazen FMF hastalığının ilk klinik belirtisi olabilir.Ateş tüm hastalarda belirgin olmayabilir.Vakamızda aile öyküsü ayırt ettirici olmuştur. Klinisyenler ülkemiz gibi FMF in endemik olduğu bölgelerde bu sendromu akılda bulundurmalıdır.

Anahtar Kelimeler: FMF, uzamış febril myalji

[EP-53]

Nadir Bir Birliktelik: Kartagener Sendrom ve Sjögren Sendrom Birlikteliği

Muhammed Canbaş[1], Sedat Yılmaz[2]
[1]Nevşehir Devlet Hastanesi, Nevşehir
[2]Gülhane Eğitim ve Araştırma Hastanesi, Romatoloji Bilim Dalı, Ankara

Giriş: Kartagener sendromu (KS), primer siliyer diskineziler (PSD) adı verilen daha geniş bir siliyer motilite bozuklukları grubunun bir alt kümesidir. Situs inversus, bronşektazi ve sinüzit üçlüsünü içeren otozomal resesif kalıtılan genetik bir durumdur. Hastamızda KS ve Sjögren sendrom (SS) birlikteliği muhtemelen tesadüfi idi. KS ve romatoid artrit birlikteliğinin tanımlandığı az sayıda vakaya karşın literatürde KS ve SS birlikteliği görülmedi. KS'nin SS patogenezinde bir rol oynayabileceğini belirlemek şu an için mümkün gözükmemekle birlikte bu nadir birliktelikten bir olgumuz ile sunduk.

Olgu: 33 yaşında bayan hasta 2003 yılında tekrarlayan üst ve alt solunum yolu enfeksiyonları, situs inversus totalis bulgusu ile

KS tanısı alan hasta 2016 yılında el ayak ve diz eklemlerinde artralji, ağız ve göz kuruluğu, sipne, öksürük yakınması ile romatoloji polikliğine başvurduğunda yapılan fizik muaynesinde mkf eklemlerinde yaygın olmak üzere her iki ayak bilek ekleminde hassasiyet ve parmaklarda clubbing vardı; ancak artrit saptanmadı. Ek olarak solunum sistem muayenesinde ekspiryumda yaygın ronküs ve inspiryum sonunda bazllerde krepitan raller vardı. Tetkikler de ANA (IFA) 1+ granüler dot patern, SS-A 3+, Ro- 52 3 +, RF 45' idi. Ayrıca, yapılan tükrük bezi biyopsisi fokus skor>1, fokal lenfosittik siyaloadenit ve shirmer bilateral 5 mm olarak değerlendirilen hasta SS olarak değerlendirildi. Başvuru esnasında efor dispnesi prodüktif öksürük yakınamsı olan hastanın yüksek rezolüsyonlu akciğer tomografisinde (YRCT)' sinde yaygın bronşektaziler (ağırlıklı tübülobroşiektazi, yer yer kistik-traksiyon bronşektazileri), her iki akciğerde yaygın peribronşiyal interstisyel, her iki akciğerde yer yer bant atelektazi ve interlobüler septal kalınlaşmalar ve fibrotik tarzda retiküler dansite artımları izlenmekteydi.

Tartışma: KS nadir genetik bir hastalık olmakla birlite romatolojik hastalık birlikteliği daha da nadir görülmektedir. Literatüre bakıldığında SS ile birlikteliği görülmemiştir. Etyolojik olarak birbirlerine katkısını kesin olarak söylemek pek mümkün değildir ve bu birlikteliğin hastaların klinik progresyonuna katkısı göz önüne alındığında morbidite ve mortalite açısından önemli olabilir.

Anahtar Kelimeler: Sjögren sendromu, Kartagener Sendromu

Tablo1. Laboratuvar bulguları

Laboratuvar İncelemesi	Laboratuvar Değeri	Normal Laboratuvar Değer Aralığı
Lökosit, cells/uL	7100	3,9-10.9
Hemoglobin, g/L	12,6	13,5-16,9
Platelet, cells, /uL	315x103	173-361
Alanin aminotransferaz, U/L	13	15-40
Asetil aminotransferaz, U/L	19	10-40
Kreatinin kinaz, U/L	17	26-192
Laktat dehidrogenaz	142	135-214
CRP, mg/L	4	0-5
ESH, mm/h	25	0-20
ANA(IFA)	+ granüler dot boyanma paterni, Ro-52 3+	
ENA profil	SS-A 3+	
Romatoid faktör, U/ml	45	0-20
Anti-CCP, U/ml	3	0-20
Ferritin, ng/ml	25	23,9-336,2

[EP-54]

Trakya Bölgesi'nde Ankilozan Spondilit Tanılı Hastalarda HLA-B27 Pozitiflik Sıklığının Değerlendirilmesi

Dilara Bulut Gökten, Rıdvan Mercan
Tekirdağ Namık Kemal Üniversitesi

Amaç: Bu çalışmanın amacı, Türkiye'nin Trakya bölgesinden ankilozan spondilit (AS) tanılı 488 hastada insan lökosit antijeni (HLA)-B27 pozitiflik oranını belirlemek ve HLA-B27 ile klinik, laboratuvar ve radyolojik özellikler arasındaki ilişkiyi değerlendirmektir.
Gereç-Yöntem: Çalışma, 2022-2025 yılları arasında Tekirdağ Namık Kemal Üniversitesi romatoloji polikliniğinde takip edilen ve modifiye New York kriterleri ve/veya ASAS sınıflama kriterlerini karşılayan 488 AS hastasının retrospektif analizine dayanmaktadır. HLA-B27 durumu gerçek zamanlı polimeraz zincir reaksiyonu(PCR) yöntemi ile belirlenmiştir. Hastaların demografik özellikleri, hastalık aktivite skorları (BASDAI, BASFI), laboratuvar parametreleri (CRP, ESR) ve sakroiliit dereceleri X-ray ve MRI iledeğerlendirilmiştir. Klinik veriler arasında inflamatuvar bel ağrısı, artrit, entezit, daktilit, üveit, sedef hastalığı, inflamatuvar barsak hastalığı (İBH) ve aile öyküsü gibi parametreler de incelenmiştir. İstatistiksel analizlerde Ki-kare, Mann-Whitney U, Spearman korelasyonu ve lojistik regresyon testleri uygulanmıştır.
Bulgular: Hastaların %59.43'ü HLA-B27 pozitiftir. HLA-B27 pozitifliği; erkek cinsiyet (p=0.020), daha erken hastalık başlangıcı (p=0.021), yüksek CRP (p=0.020), ESR (p=0.04), BASDAI (p=0.042) ve BASFI (p=0.044) ile anlamlı ilişkili bulunmuştur. Sakroiliitin hem X-ray (p=0.016, OR: 1.518) hem de MRI (p=0.001, OR: 1.199) ile belirlenen şiddeti ile HLA-B27 pozitifliği arasında güçlü bir ilişki saptanmıştır. HLA-B27 ile ekstra-artiküler tutulumlar (üveit, artrit, entezit vb.) ve NSAİİ ya da biyolojik tedaviye yanıt arasında anlamlı bir ilişki izlenmemiştir. Ortalama tanı gecikmesi 4.3 yıl olarak saptanmıştır. Kadın hastalarda HLA-B27 pozitiflik oranı erkeklere göre daha düşüktür.
Sonuç: Trakya bölgesindeki AS hastalarında HLA-B27 pozitiflik oranı Batı toplumlarına göre düşük, ancak Türkiye'deki bazı çalışmalarda bildirilen oranlarla benzerdir. HLA-B27 pozitifliği; erkek cinsiyet, erken hastalık başlangıcı, artmış inflamasyon belirteçleri ve daha ağır sakroiliit ile ilişkili bulunmuştur. HLA-B27'nin hastalık şiddetini belirlemedeki rolü, bölgesel genetik ve çevresel faktörlerin de dikkate alınması gerektiğini göstermektedir. Bu çalışma, AS hastalarında bireyselleştirilmiş yaklaşımın önemini vurgulamaktadır.

Anahtar Kelimeler: HLA-B27, frekans, ankilozan spondilit

Ankilozan spondilitli hastalarda HLA-B27 pozitifliği ile klinik parametreler arasındaki ilişki

Değişken	HLA-B27 Pozitif	HLA-B27 Negatif	p değeri
Cinsiyet (erkek)	194 (%62,27)	118 (%37,73)	0,020
İnflamatuvar bel ağrısı	199 (%59,2)	137 (%40,8)	0,97
Sakroiliit (X-ray, derece 2)	65 (%50,0)	65 (%50,0)	0,014
Sakroiliit (X-ray, derece 3)	92 (%57,1)	69 (%42,8)	0,014
Sakroiliit (X-ray, derece 4)	129 (%65,4)	68 (%34,5)	0,014
Sakroiliit (MR görüntülemesi)	232 (%56,3)	180 (%43,7)	0,001
Artrit	73 (%58,9)	51 (%41,1)	0,96
Psoriazis	20 (%62,5)	12 (%37,5)	0,85
Entezit	85 (%60,7)	55 (%39,3)	0,81
Daktilit	10 (%41,7)	14 (%58,3)	0,108
Aile öyküsü	72 (%66,1)	37 (%33,9)	0,13
Üveit	51 (%67,1)	25 (%32,9)	0,17
İnflamatuvar barsak hastalığı	12 (%57,1)	9 (%42,9)	1,00
Ailevi Akdeniz Ateşi	8 (%53,3)	7 (%46,7)	0,82

[EP-55]

Romatoid Artrite Eşlik Eden Miyozit Olgusu

Hande Öğün[1], Yeşim Özgüler[1], Melih Tütüncü[2], Yeşim Parman[3], Melike Melikoğlu[1]
[1]İstanbul Üniversitesi-Cerrahpaşa, Cerrahpaşa Tıp Fakültesi, İç Hastalıkları Ana Bilim Dalı, Romatoloji Bilim dalı
[2]İstanbul Üniversitesi-Cerrahpaşa, Cerrahpaşa Tıp Fakültesi, Nöroloji Ana Bilim Dalı
[3]İstanbul Üniversitesi, İstanbul Tıp Fakültesi, Nöroloji Ana Bilim Dalı

Giriş
İnflamatuar miyozit, romatoid artrite nadiren eşlik edebilen proksimal kas zaafı ve kasların inflamasyonu ile karakterize bir durumdur. Romatoid artrite eşlik eden atipik seyirli bir miyozit olgusu sunulmaktadır.
Olgu
48 yaşında erkek hasta, 2015 yılında eklem tutulumu ve RF ve ANTİ-CCP pozitifliği ile seropozitif RA tanısı almış. Konvansiyonel DMARD'lar ve streoide yanıtsız olması üzerine 2020 yılında Etanercept tedavisi başlanmış. Tedavi altında romatoid nodülleri,periferik artrit ve alt ekstremite proksimal kas kuvvetsizliği gelişmiş ve CK düzeyi 242,CRP, ANA ve ENA profili negatif saptanmıştır. Temmuz 2020 ile aralık 2021 arası toplamda 3 kurs Rıtuksimab tedavisi alan hasta Temmuz 2023'e kadar takipsiz kalmış olup, 3 yıldır olan ve son 2 yıldır artan kas güçsüzlüğü ve eklem ağrısı ile başvurdu. Fizik muayenede özellikle proksimal kas kuvvet kaybı saptandı. Bakılan CK düzeyi 127 ve CRP düzeyi normal, miyozit paneli negatifti. EMG incelemesi üst ve alt ekstremite kaslarında yaygın aktif miyojen tutulum; manyetik rezonans görüntülemede kas dokusunda inflamatuar değişiklikler (Resim 1); PET görüntülemesinde inflamasyonla uyumlu yaygın eklem tutulumu mevcuttu. Kas biyopsisi inflamasyonun paterni ve perifasiküler değişiklikler olması nedeniyle dermatomiyozit ile uyumlu bulundu. Olguya pulse steroid ve 1 kurs Rituksimab, idamede oral steroid ve mikofenolat mofetil verildi. Kas kuvvetsizliği progresif ilerleyince IV ımmunglobulin tedavisi verildi, kısmi fayda gördü. Takipte omuz çevresi kaslarda ve ellerde atrofi (Resim 2 ve 3), el kaslarında ince beceri kaybı gelişti. Tetkikleri yenilenen hastada CK ve CRP değerleri normal; EMG incelemede üst ve alt ekstremiteye ek olarak yüz kaslarında da myopatik etkilenim ile uyumlu bulundu. Hasta nöroloji ile konsülte edildi. Olguda asimetrik tutulum, omuz çevresi kaslarda atrofi, distal kas zaafı ve yüz kaslarının etkilenmesi gibi atipik bulgular ve tedaviye rağmen progresif seyir nedeniyle genetik kökenli bir miyopati açısından da araştırılması planlandı.
Sonuç
Miyozit RA'ya eşlik edebilir, ancak olgumuzda olduğu gibi atipik tutulumlu ve tedaviye dirençli
olgularda genetik kökenli bir myopati olasılığı da akla gelmelidir.

Anahtar Kelimeler: romatoid artrit, miyozit

resim 1-2-3

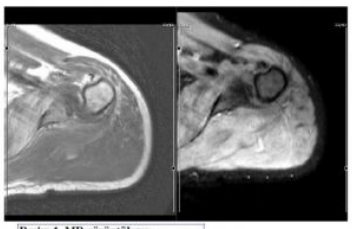
Resim 1. MR görüntüleme

Resim 2. omuz çevresi kaslarda atrofi

Resim 3. El kaslarında atrofi

resim 1:MR görüntüleme resim 2 ve 3: üst ekstremite kaslarında atrofi

[EP-56]

Takayasu Arteriti: Olgu Sunumu

Eray Tunce, Betül Sözeri
Ümraniye Eğitim ve Araştırma Hastanesi, Çocuk Romatoloji Bilim Dalı, İstanbul

Olgu: 13 yaşındaki erkek hasta, iki hafta önce geçirdiği akut üst solunum yolu enfeksiyonu sonrasında bacaklarda ağrı, şişlik ve kızarıklık gibi şikayetlerle tarafımıza yönlendirilmiştir. Bu süreçte ateşin eşlik ettiği tablo, dış merkezde selülit düşünülerek intravenöz antibiyoterapi başlanmasına ve yatışına neden olmuştur. Sol bacakta şişliğin gerilememesi üzerine yapılan ultrasonografide (USG) tromboz tespit edilmiş ve enoksaparin tedavisi başlanmıştır. Uzamış ateş, akut faz reaktanlarında yükseklik ve tromboz varlığı nedeniyle hasta tarafımıza vaskülit, Behçet hastalığı veya malignite ön tanılarıyla sevk edilmiştir.

Fizik muayenede, hastanın bacaklarında bilateral gastrokinemiusta palpasyonla ağrı, şişlik ve özellikle dorsalis pedis arterlerinde nabız zayıflığı tespit edilmiştir. Hastada döküntü, organomegali, lenfadenopati gözlenmemiş ve tüm ekstremitelerde tansiyon değerleri normal bulunmuştur.
Laboratuvar Bulguları
Laboratuvar incelemelerinde CRP 18 mg/L, sedimentasyon hızı 120 mm/saat olarak ölçülmüş; hemoglobin seviyesi 8 g/dL, WBC 9.840/mm³ ve trombosit 434.000/mm³ olarak saptanmıştır. Von Willebrand faktör antijeninin >200 olduğu tespit edilmiş ve periferik yayma ile kemik iliği aspirasyonu normal bulunmuştur. İdrar protein/kreatinin oranı 0,5 olarak saptanmıştır.
Radyolojik Bulgular
• Bilateral Alt Ekstremite Arteryel Doppler USG: Sol femoral ve popliteal arterlerde duvar kalınlaşması, inflamatuar değişiklikler ve bifazik akım paterni ile arterit uyumlu bulgular.
• Bilateral Alt Ekstremite Venöz Doppler USG: Büyük safen vende inflamasyon ve lümen kaybı.
• Karotis, Vertebral ve Subklavian Arter Doppler USG: Sol CCA'da dilatasyon ve tortuöz görünüm; sağ vertebral arter izlenemedi.
• Toraks ve Alt Ekstremite BT Anjiografi: Aort arkus ve pulmoner arterde dilatasyon, damar duvar inflamasyonu; sol subklavian arterde stenoz, dilatasyon ve psödoanevrizma.
• Abdomen USG ve Renal Renkli Doppler USG: Normal bulgular.

Anjiyografik bulgular, nabız zayıflığı ve akut faz reaktanlarında yükseklik, hastanın Takayasu arteriti tanısı almasını sağlamıştır. Hastaya steroid ve siklofosfamid tedavisi başlanmış, enoksaparin tedavisi sürdürülmüştür.

Sonuç: Bu olgu, bacak ağrısı, şişlik ve uzamış ateş gibi spesifik olmayan semptomlarla başlayan Takayasu arteriti tanısı alan bir hastayı özetlemektedir. Tanıda fizik muayene bulguları, laboratuvar incelemeleri ve radyolojik görüntüleme yöntemleri kritik rol oynamıştır.

Anahtar Kelimeler: Takayasu arteriti

[EP-57]

Lupus Nefriti İndüksiyon Tedavisinde Siklofosfamid ve Leflunomidin Etkinliğinin Karşılaştırılması: Sistematik Literatür Taraması ve Meta-Analiz

Ege Sinan Torun[1], Elif Ertaş[2]
[1]Demiroğlu Bilim Üniversitesi Tıp Fakültesi, İç Hastalıkları Anabilim Dalı, Romatoloji
[2]Selçuk Üniversitesi Tıp Fakültesi, Biyoistatistik Anabilim Dalı

Amaç: Lupus nefriti indüksiyon tedavisinde uzun bir süredir ilk sırada kullanılan siklofosfamid ile leflunomidin etkinliğinin karşılaştırılması amaçlanmıştır.
Gereç-Yöntem: ACR 1997 kriterlerine göre SLE tanısı konan, böbrek biyopsisinde 2003 ISN/RPS sınıflamasına göre lupus nefriti saptanan, indüksiyon tedavisinde leflunomid(LEF) ile siklofosfamidi(CYC) kıyaslayan çalışmalar dahil edilmiştir. Kriterlere uyan çalışmaların saptanması için Cochrane Database, MEDLINE, Ovid, Scopus ve Web of Science veritabanlarında 1 Ocak 2025'ten önce yayınlanmış olan yayınlar taranmıştır. Seçilen çalışmalarda LEF ve CYC gruplarının tedavi öncesi ve sonrası SLEDAİ, serum kreatinin, serum albümin, C3, C4, anti-dsDNA ve proteinüri verileri kaydedilmiştir. Tedavi değişikliği etki büyüklüğü olarak "ortalama fark" kullanılmıştır. Fark değerlerinin meta analizi, sabit etkiler ve rastgele etkiler modeli altında ağırlıklık katsayıları ve Ortalama Fark ile %95 güven aralığı(CI) değerleri verilmiştir. Çalışma ağırlığına göre belirteç boyutu görseli için Forest plot gösterilmiştir. Heterojenliği değerlendirmek için Cochrane Q istatistiği kullanılmıştır. Heterojenlik I^2 istatistiği ile değerlendirilmiştir. Değerlendirilmelerde MedCalc v23.0.2 istatistik paket programı kullanılmıştır.
Bulgular: Literatür taramasında LEF ile CYC'yi lupus nefritinde indüksiyon tedavisinde kıyaslayan bir meta-analizdeki çalışmalar(Cao-2015) ile iki çalışma daha(Wang-2008, Zhang 2018) saptanmıştır. Proteinüri, C4 ve anti-dsDNA ile ilgili veriler meta-analize uygun değildi. Bu yüzden Zhang ile Wang'ın çalışmalarının C3,SLEDAİ, albümin ve kreatinin açısından; Zhang'ın çalışmasındaki albümin parametresi ile Cao'nun meta-analizindeki 7 çalışmanın albümin, Zhang'ın çalışmasındaki kreatinin ile Cao'nun meta-analizindeki 9 çalışmanın kreatinin açısından meta-analizi yapılmıştır. 8 çalışmanın albümininin meta analizinde yüksek düzeyde heterojenlik saptandığı için rastgele etki modeli, diğer tüm parametrelerde ise homojen dağılım nedeniyle sabit etkili model kullanılmıştır. Yapılan meta-analizlerde LEF ve CYC grupları arasında hiçbir parametrenin tedavi öncesi ve sonrası değişimi açısından anlamlı fark bulunmadığı saptanmıştır ($p>0.05$) (Şekil-1 ve Şekil-2, Tablo-1 ve Tablo-2).
Sonuç: Siklofosfamidin kontrendike olduğu ve alternatif olarak kullanılan mikofenolik asit analoglarının tolere edilemediği durumlarda, bir grup lupus nefriti hastasında leflunomid bir tedavi alternatifi olabilir, ancak leflunomidin bu endikasyondaki etkinliğini ortaya koymak için proteinüri miktarındaki değişimin de karşılaştırıldığı çalışmalar yapılmalıdır.

Anahtar Kelimeler: Leflunomid, Lupus nefriti, Siklofosfamid

Şekil 1

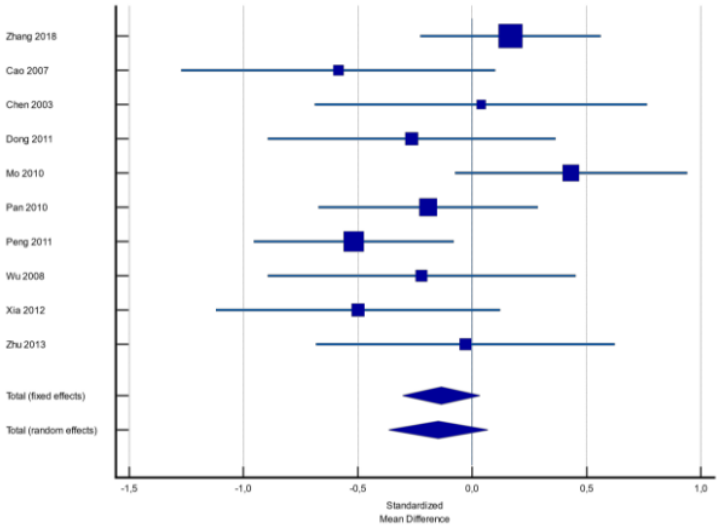

Zhang'ın çalışması ile Cao'nun meta-analizindeki 9 çalışmada LEF ve CYC gruplarında tedavi ile kreatininde meydana gelen değişiklikleri kıyaslayan Forest plot

Şekil-2

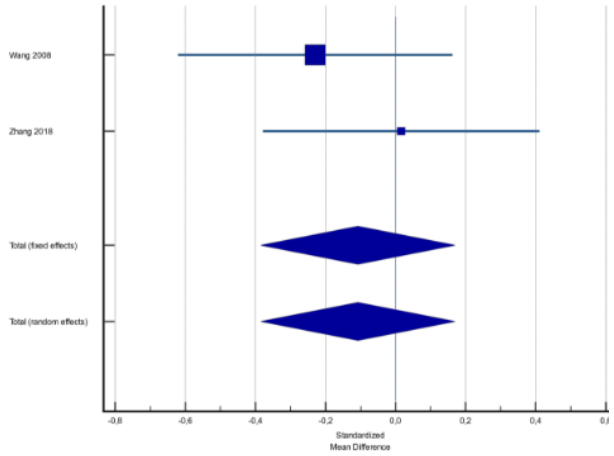

Wang'ın çalışması ile Zhang'ın çalışmasında LEF ile CYC gruplarında tedavi ile SLEDAİ'de meydana gelen değişiklikleri kıyaslayan Forest plot

Tablo 1

Çalışma	LEF	CYC	Ortalama Fark (%95 güven aralığı)	z	P	Sabit Ağırlık
Zhang 2018	48	52	0.17(-0.23 0.56)			18.70
Cao 2007	17	18	-0.59 (-0.27 0.11)			6.49
Chen 2003	12	20	0.04(-0.69 0.77)			5.84
Dong 2011	20	20	-0.26(-0.89 0.37)			7.64
Mo 2010	31	31	0.43(-0.08 0.94)			11.49
Pan 2010	34	34	-0.19(-0.67 0.29)			12.82
Peng 2011	42	42	-0.52(-0.96 -0.08)			15.31
Wu 2008	17	18	-0.22(-0.90 0.45)			6.74
Xia 2012	21	21	-0.50(-1.12 0.12)			7.82
Zhu 2013	19	18	-0.03(-0.68 0.62)			7.15
Toplam (Sabit Etki)	261	274	-0.14(-0.31 0.04)	1.568	0.12	100

On çalışmada CYC ve LEF tedavi gruplarında kreatininindeki "Ortalama Fark"ın meta-analiz bulguları

Tablo 2

Çalışma	LEF	CYC	Ortalama Fark (%95 güven aralığı)	z	P	Sabit Ağırlık (%)
Wang 2008	70	40	-0.23 (-0.62 0.16)			50.3
Zhang 2018	48	52	0.02 (-0.38 0.41)			49.7
Toplam (sabit etki)	118	92	-0.11 (-0.38 0.17)	0.767	0.44	100

İki çalışmada CYC ve LEF tedavi gruplarında SLEDAİ'deki "Ortalama Fark"ın meta-analiz bulguları

[EP-58]

Tedavisinde TNF-alfa İnhibitörü Kullanılan Juvenil İdiopatik Artrit Tanılı Olguların 25-hidroksivitamin D3 Düzeylerinin Değerlendirilmesi

Şeyda Doğantan[1], Sema Nur Taşkın[2]
[1]Başakşehir Çam ve Sakura Şehir Hastanesi
[2]Eskişehir Şehir Hastanesi

Giriş: D vitamini güçlü immünomodülatör özelliklere sahiptir. Juvenil idiopatik artrit (JİA) tanılı hastaların sağlıklı bireylere göre daha düşük serum 25-hidroksivitamin D3 [25-(OH)D3] seviyesine sahip olduğu gösterilmiştir. D vitamini seviyelerinin JİA hastalığının şiddetiyle ilişkili olduğunu gösteren çalışmalar da mevcuttur (1) (2).

Amaç: Juvenil idiopatik artrit tanısı ile tümör nekrozis faktör (TNF)-alfa inhibitörü kullanan çocuk olgularda tedavi başlandıktan sonraki 6-12. aylarında JADAS-27 <= 10 iken bakılan 25-(OH)D3 düzeylerinin sağlıklı çocuklarla karşılaştırılması amaçlanmıştır.

Gereç-Yöntem: Bu çalışmaya 01-01-2024 ile 01-01-2025 tarihleri arasında Başakşehir Çam ve Sakura Şehir Hastanesi Çocuk Romatoloji bölümünde takip edilen, vitamin D suplementasyonu almamış JİA tanısı ile 6-12 ay TNF alfa inhibitörleri (Adalimumab ve etanercept) kullanan 48 çocuk olgu dahil edildi. Tedavi başlandıktan sonraki 6-12. aylarında JADAS-27 <= 10 iken bakılan 25-(OH)D3 düzeylerini enzyme-linked immünoassay yöntemi kullanılarak ölçüldü ve sağlıklı çocuk olgularla karşılaştırıldı. Değerlendirmelerde IBM SPSS for Windows 20.0 (SPSS Inc. Chicago, ILUSA) programı kullanıldı ve istatistiksel anlamlılık sınırı olarak $p<0,05$ kabul edildi.

Bulgular: Çalışmaya 48 hasta ve 50 sağlıklı çocuk alındı. Hastaların %47,9'u kız, %52.1'i erkekti. Kontrol grubundaki çocukların %50'si kız, %50'si erkekti. Hastaların yaş ortalaması 11.79±4,45 yıl, kontrol grubundaki çocukların yaş ortalaması 11.32±3.21 yıl idi. Hasta ve kontrol grubundaki çocukların cinsiyet ve yaş dağılımları arasında fark yoktu.

Hasta grubundaki çocukların boy ortalaması 146.04±22,55 cm, kilo ortalaması 44.27±19.09 kg iken kontrol grubundaki çocukların boy ortalaması 146.24±18.66 cm, kilo ortalaması 41.08±15.99 kg olarak bulundu. Hasta ve kontrol grubundaki çocukların boyları ve kilo değerleri arasında fark yoktu.

Spor/Etkinlik yapma oranları ve güneşlenme oranları arasında fark bulunmayan bu iki gruptan hasta grubundaki çocukların 25-(OH)D3 değerleri ortalaması 23.54±6.42, kontrol grubundaki çocukların 25-(OH)D3 vitamini değerleri ortalaması 21.33±7.69 olarak bulundu. Hasta ve kontrol grubundaki çocukların D vitamini değerleri arasında fark bulunmadı.

Tartışma ve Sonuç:

Çalışmamızda en az 6 ay (TNF)-alfa inhibitörü kullanan JİA olgularının 25-(OH)D3 düzeyleri sağlıklı çocuk olgularla karşılaştırılmış ve anlamlı fark saptanmamış.

Anahtar Kelimeler: Juvenil idiopatik artrit, TNF-alfa inhibitörü, 25-hidroksivitamin D3 [25-(OH)D3] Düzeyi

[EP-59]

Birinci Metatarsofalangeal Eklem Ağrısı Tedavisinde Embolizasyon: Girişimsel Radyoloji ve Romatolojinin İş Birliğinde Yeni Bir Yaklaşım

Çağrı Erdim[1], Rabia Deniz[2], Cemal Bes[1], Özgür Kılıçkesmez[2]
[1]Sağlık Bilimleri Üniversitesi Başakşehir Çam ve Sakura Şehir Hastanesi, Radyoloji Kliniği, İstanbul, Türkiye
[2]Sağlık Bilimleri Üniversitesi Başakşehir Çam ve Sakura Şehir Hastanesi, Romatoloji Kliniği

Amaç: Geniküler arter embolizasyonu, özellikle osteoartrit hastalarında, kronik diz ağrısının tedavisinde minimal invaziv ve etkili bir yöntemdir. Birinci metatarsofalangeal eklem (MTPJ) ağrısı, sık karşılaşılan ve yaşam kalitesini önemli ölçüde etkileyen bir tablodur. Konvansiyonel tedavilere yanıt vermeyen birinci MTPJ ağrısı olan hastalarda, daha önce bu endikasyonla kullanılmamış embolizasyonun etkinliği araştırılmıştır.
Gereç-Yöntem: Farklı etiyolojilere sahip hastalar çalışmaya dahil edildi. İşlem öncesinde, radyografilerle kemik yapılar ve eklem aralığı daralması değerlendirildi. Femoral arter üzerinden antegrat yaklaşımla vasküler giriş sağlanıp kılavuz tel ve 4F vertebral kateter yardımıyla popliteal arterden anterior tibial artere ulaşılarak görüntüleme başlatıldı. 1.8F mikrokateter ve kılavuz tel kullanılarak dorsal metatarsofalangeal arter süperselektif olarak kateterize edildi. Embolizasyon, hiperemik bölgenin kaybolmasına kadar, distal damar bütünlüğü korunarak, imipenem/silastatin süspansiyonu ile uygulandı. İşlem basamakları Figür 1 ve 2'de örnekler halinde verildi. Vakalar aynı gün taburcu edildi. Ağrı düzeyi (VAS skoru), fonksiyonel yetersizlik ve haftalık analjezik kullanımı işlem öncesi ve 4 hafta sonrası kayıt altına alındı.
Bulgular: Toplam 13 hastada (1 erkek, 12 kadın) 17 ayağa embolizasyon uygulandı (12 sağ, 5 sol ayak). Ortanca yaş 62 (dağılım: 41–74) idi. Tanılar arasında gut(n=4), seronegatif romatoid artrit(n=4), spondiloartrit(n=3) ve halluks valgus ile birlikte osteoartrit(n=2) yer aldı. Ortalama takip süresi 7 hafta(6–12 hafta) idi. İşlem sonrası ağrı ve fonksiyonel yetersizlikte anlamlı düzelme gözlendi. Ortanca VAS skoru 9'dan(5–10) 1'e(0–6) ($p<0.0001$), haftalık analjezik kullanımı ise 7'den(3–14) 0'a(0–2) geriledi ($p<0.0001$). Tüm vakalarda en az bir besleyici arterin başarılı kateterizasyonu ve embolizasyonu sağlandı. Sadece bir hastada(5.9%) MTPJ üzerinde geçici cilt renk değişikliği gözlendi ve 2 saat içinde tamamen gerilerken başka komplikasyon saptanmadı.
Sonuç: İmipenem/silastatin bazlı embolizasyon, çeşitli etiyolojilere bağlı MTPJ ağrılarında cerrahiye kıyasla daha az invaziv ve etkili bir alternatif olarak öne çıkmaktadır. Ağrıda belirgin azalma ve fonksiyonel iyileşme sağlamasının yanı sıra, güvenlik profili de oldukça olumlu bulunmuştur. Daha geniş hasta gruplarıyla, çok merkezli ve uzun dönem takipli çalışmalarla etkinliğinin ve güvenliğinin doğrulanması gerekmektedir.

Anahtar Kelimeler: embolizasyon, metatarsofalangeal eklem ağrısı

Figür 1

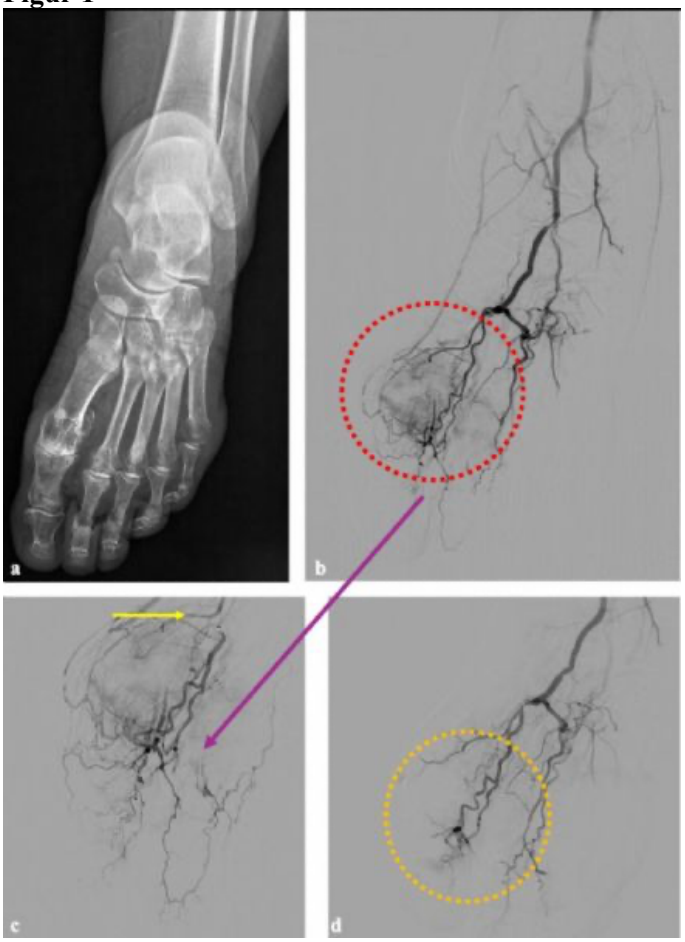

Sol ayakta embolizasyon uygulanan bir hastaya ait işlem öncesi radyografik ve işlem sırasındaki anjiyografik görüntüler. Görüntü

(a): Gut tanısı olan hastaya ait direkt radyografide, birinci MTP eklemde eklem aralığında daralma izlenmekte olup bu durum osteoartriti düşündürmektedir. Görüntü (b): A. dorsalis pedis yoluyla kontrast verilerek elde edilen, sol ayağın tamamına ait subtraksiyonlu DSA görüntüsü. Görüntü (c): Aynı bölgeye ait subtraksiyonsuz (maskeleme yapılmamış) anjiyografik görüntü. Her iki görüntüde de sol ayak birinci MTP eklem düzeyinde belirgin vasküler boyanma (blush) ve iltihaplanmaya bağlı olarak venöz yapıların belirginleştiği izlenmektedir. Mikrokateter ile birinci dorsal metatarsofalangeal arter süperselektif olarak kateterize edildikten sonra (c), belirgin vasküler boyanma ve venöz yapıların artmış görünümü gözlenmektedir. Görüntü (d): Süperselektif kateterizasyon ve imipenem/silastatin ile yapılan embolizasyon sonrası vasküler boyanmanın kaybolduğu, distal damar yapılarının ise korunduğu izlenmektedir.

Şekil 2

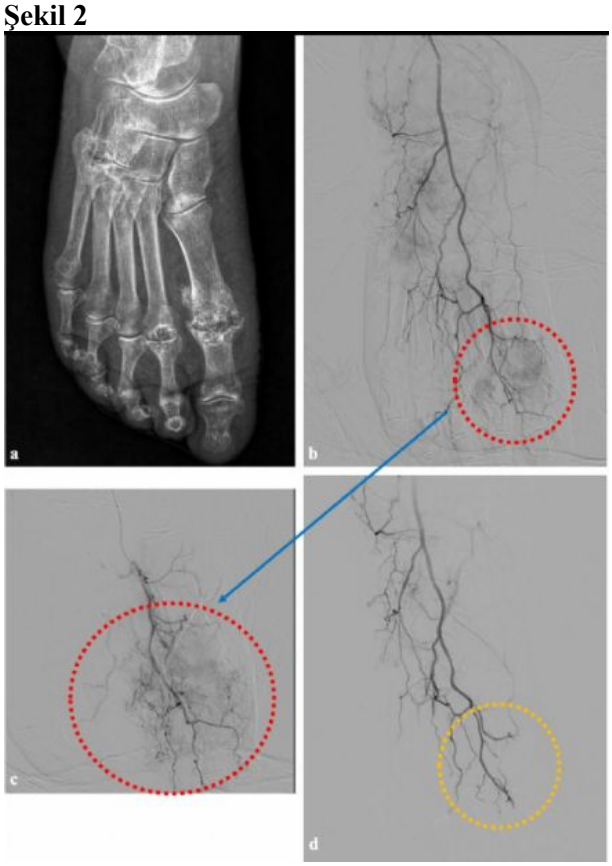

Sağ ayakta embolizasyon uygulanan bir hastaya ait işlem öncesi radyografik ve işlem sırasındaki anjiyografik görüntüler. Görüntü (a): Seronegatif romatoid artrit tanılı hastaya ait direkt grafide birinci MTP ve tarsometatarsal eklemlerde daralma izlenmekte olup bu durum sekonder osteoartriti düşündürmektedir. Görüntü (b): A. dorsalis pedis yoluyla makrokateterizasyonla kontrast verilerek elde edilen sağ ayağın tamamına ait subtraksiyonlu DSA görüntüsü. Görüntü (c): Birinci dorsal metatarsofalangeal arterin mikrokateterle süperselektif olarak kateterize edilmesi sonrası belirgin vasküler boyanma ve artmış venöz görünüm izlenmektedir. Görüntü (d): Süperselektif kateterizasyon ve imipenem/silastatin ile embolizasyon sonrası, ayak damarlarının genel vaskülarizasyonu korunurken boyanmanın kaybolduğu izlenmektedir.

[EP-60]

Romatoid artrit hastalarında santral sensitizasyon sıklığı ve hastalık aktivitesi ile ilişkisi

Yeşim Erez, Vedat Gerdan
Bakırçay Üniversitesi Çiğli Eğitim Ve Araştırma Hastanesi, Romatoloji Bölümü, İzmir

Amaç: Romatoid artrit (RA) hastalarında etkin tedavi ile inflamasyon kontrol altına alındığı halde, hastaların önemli bir kısmında ağrı kontrolü sağlanamamaktadır (1). Bu çalışmada, rezidüel ağrıda rolü olduğu düşünülen Santral sensitizasyon sendromu (SSS) sıklığı ve hastalık aktivitesi üzerine etkileri araştırıldı.
Gereç-Yöntem: 2013 ACR/EULAR RA sınıflandırma kriterlerini karşılayan hastalar çalışmaya alındı. Hastalara ait demografik, klinik ve tedavi verileri kaydedildi. Sağlık Değerlendirme Anketi Sakatlık İndeksi (HAQ-DI) ve Santral Sensitizasyon Envanteri (SSE) uygulandı.
Bulgular: Çalışmaya 281 hasta (kadın: 233 (%83), ortalama yaş: 56.9 ± 10.4) alındı. Hastaların %97.5'i en az bir csDMARD kullanmaktaydı. 116 (%41.3) hasta steroid kullanırken 44 hastanın (%15.6) biyolojik tedavi aldığı görüldü. 193 (%68.7) hastada düşük hastalık aktivitesi veya remisyona ulaşılmıştı. 89 (%31.7) hastada SSS eşlik ettiği saptandı (Tablo 1). SSS olan ve olmayan hastaların yaşları benzerdi. Kadınlarda SSS'ın daha sık olduğu tespit edildi (%35.6 vs. %12.5, p = 0.001). SSS eşlik eden hastalardaki biyolojik tedavi ve steroid sıklığı daha yüksekti (Sırasıyla p:0.001 ve p: 0.002). SSS olan hastaların düşük hastalık aktivitesi ve remisyona ulaşma oranları daha düşük bulundu (p: 0.028). Median DAS-28 CRP değerleri, SSS olan grupta daha yüksek saptandı (p: 0.001). CRP değerleri ve şiş eklem sayısı, SSS olan ve olmayan grup için benzerdi. Ancak, hassas eklem sayısı ve hasta global değerlendirme, SSS olan grupta anlamlı olarak yüksek bulundu (p: 0.001). HAQ-DI skoru, SSS olan grupta 0.75, SSS olmayan grupta ise 0.125 olarak saptandı ve bu fark istatistiksel olarak anlamlıydı (p: 0.001) (Tablo 2).
Sonuç: RA hastalarının yaklaşık üçte birinde SSS olduğu ve SSS varlığının, daha yüksek hastalık aktivitesi ve daha kötü sakatlık skorları ile ilişkili olduğu bulunmuştur. SSS ilişkili rezidüel ağrı nedeniyle inflamasyon olmaksızın steroid ve biyolojik tedavi başlanmış olabilir. Ağrı kontrolü sağlanamayan hastalarda SSS varlığının değerlendirilmesi uygun bir yaklaşım olacaktır.

1. Das D, Choy E. Non-inflammatory pain in inflammatory arthritis. Rheumatology (Oxford). 2023 Jul 5;62(7):2360-2365.

Anahtar Kelimeler: santral senzitizasyon, romatoid artrit, hastalık aktivitesi

Tablo 1.

Tablo 1. Hastalara ait demografik, klinik ve tedavi özellikleri (n:281)	
Yaş, yıl	56.9±10.4
Cinsiyet, kadın	233 (%83)
Lise ve üzeri (%)	99 (%35.3)
Evli (%)	229 (%82.1)
Sigara kullanımı, n (%)	90 (%32)
RF pozitifliği , n (%)	179 (%64.6)
Anti-CCP pozitifliği, n (%)	156 (%61.4)
Steroid kullanımı	116 (%41.3)
csDMARD kullanımı	274 (%97.5)
Biyolojik tedavi	44 (%15.6)
Depresyon öyküsü	17 (%6)
Remisyon veya düşük hastalık aktivitesi	193 (%68.7)
Santral sensitizasyon	89 (%31.7)

Tablo 2.

Tablo 2. SSS Olan ve Olmayan RA Hastalarının Demografik, Klinik, Tedavi ve Hastalık Aktivite Özelliklerinin Karşılaştırılması

	SSS var (n:89)	SSS yok (n:192)	p
Yaş	55±10.3	57.7±10.3	0.2
Cinsiyet (K/E)	83 /6	150/42	**0.001**
Seropozitivite	59 (%67)	147 (%73.8)	0.07
Biyolojik tedavi	24 (%26.9)	20 (%10.4)	**0.001**
Steroid kullanımı	49 (%55)	67 (34.9)	**0.002**
CsDMARD kullanımı	86 (%96.6)	188 (%98)	0.4
Aktif hastalık*	36 (%40.4)	52 (%27)	**0.028**
CRP, median	4 (0.1-123)	3 (0.2-44)	0.7
Hassas eklem, median	2 (0-15)	1 (0-14)	**0.001**
Şiş eklem, mean	0.1±0.33	0.2±0.5	0.33
DAS-28 CRP, median	2.9 (1.5-5.6)	2.37 (1.1-4.7)	**0.001**
Hasta global değerlendirme, median	50 (5-90)	30 (0-80)	**0.001**
HAQ-DI skor, median	0.75 (0-3)	0.125 (0-2.5)	**0.001**

SSS; Santral sensitizasyon sendromu ***Aktif hastalık***: DAS-28 CRP skoru > 3.2 olan hastalar

[EP-61]

Romatoloji Pratiğinde JAK İnhibitörleri: Gerçek Yaşam Verileriyle Tofasitinib, Barisitinib ve Upadasitinib'in Karşılaştırmalı Etkinlik, Güvenlilik ve İlaçta Kalım Analizi

Rabia Deniz[1], Ayşenur Yılmaz[1], Ayşe Elif Boncukcuoğlu[1], Erdem Bektaş[1], Kübra Uğur[2], Kübra Kalkan[1], Cemal Bes[1]
[1]Sağlık Bilimleri Üniversitesi Başakşehir Çam ve Sakura Şehir Hastanesi, Romatoloji Kliniği
[2]Sağlık Bilimleri Üniversitesi Başakşehir Çam ve Sakura Şehir Hastanesi, İç Hastalıkları Kliniği

Amaç: Janus kinaz inhibitörleri(JAKinibler), romatolojide önemli bir alternatif gelişmiş tedavi seçeneği olan ancak gerçek yaşam verilerine dayalı karşılaştırmalı etkinlik, güvenlilik ve ilaçta kalım verileri sınırlı ajanlardır. Bu çalışmanın amacı, JAKinib grubu ilaçların tedavide kalım, yan etki profili ve ilaç kesilme nedenlerini analiz etmektir.
Gereç-Yöntem: Mayıs 2020–Şubat 2025 tarihleri arasında en az bir JAKinib kullanmış 187 hastanın(126 kadın, 61 erkek; medyan yaş:44 yıl) tedavi öyküleri, JAKinib tercihi, kullanım süreleri, yan etkiler ve ilaçta kalım retrospektif olarak değerlendirildi.
Bulgular: Tanılara göre hastalar seropozitif RA(n=87), seronegatif RA(n=38), ankilozan spondilit(n=39), psöriatik artrit(n=17) ve diğer tanılar(n=6) olarak beşe ayrıldı. Daha önce kullanılan biyolojik ajan sayısı medyan 1(0–8), hedeflenen yolak sayısı 1(0–4) idi. JAKinib tedavisi, %28.9 ilk, %25.7 ikinci, %19.3 üçüncü gelişmiş ajan olarak başlanmıştı. TNFi'nden JAKinibe geçiş en sık tercih edilen tedavi yöntemiydi(109 hasta, %58.3). JAKinib kullanımına dair detaylı veri Tablo1'de olup en sık başlanan JAKinib tofacitinib(%51.3) iken tüm kullanım sürelerinde ilaca devam oranı upadacitinib için %65.3 ile en yüksekti. İlacı bırakma nedenleri arasında ilk sırada sekonder yanıtsızlık yer almaktadır($p<0.001$). İlaçta kalım, tofasitinib ve barisitinib için medyan 15.5 ay, upadasitinib için ise 26 haftaydı(Figür1). JAKinib ilişkili en sık advers olay geçici gastrointestinal yakınmalardı. JAKinib kesilen hastalarda sonrasında en sık tercih edilen ajanlar TNFi(49 hasta, %26.2), tosilizumab(9 hasta, %4.8) ve sentetikDMARD(8 hasta, %4.3) olarak saptandı.
Sonuç: Gerçek yaşam verilerine göre tofacitinib, ilk kullanılan ve 2 yıl öncesine kadar biyolojik naif hastalarda ilk seçenek olarak tercih edilebildiği için hâlâ en fazla sayıda hastada tecrübe edinilmiş JAKinibtir. Upadacitinib ülkemizde 16 aydır kullanımda olup, kullanan hastaların çoğu Upadacitinib öncesi diğer JAKiniblerden en az birini ve birçok biyolojik ilacı kullanmış, bazı hastalarda son seçenek ilaç konumunda tercih edilmiştir. Bu da ilaçta kalımın diğer Jakiniblere göre daha az görünmesinin temel nedenidir. Çalışmamız, uygun endikasyonda JAKinib grubu bir ilacın tercih edilmesi durumunda etkililik ve ilaçta kalımın oldukça iyi bir düzeyde olduğunu göstermektedir.

Anahtar Kelimeler: JaK inhibitörleri, gelişmiş tedavi, biyolojik DMARD

Figür 1: Tüm kullanım sürelerinde ilaçta kalım

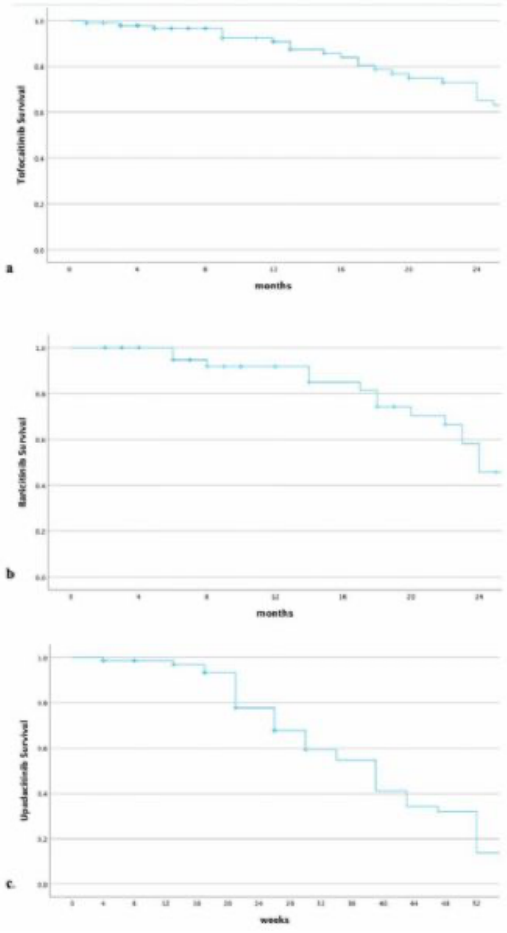

Tofacitinib ve Baricitinib için ay, Upadacitinib için hafta bazında verilmiştir.

Tablo 1: JAK inhibitörlerine göre tedavi başarısı ve yan etki profili

Parametre	Tofacitinib	Baricitinib	Upadacitinib	p değeri
JAKinib kullanım n,%	96 (51.3)	48 (25.7)	72 (38.5)	<0.001
Başlanan JAKinibe devam n,%	48 (50.0)	23 (47.9)	47 (%65.3)	0.082
6 ay sonunda ilaçta kalım n%	76/93 (81.7)	37/48 (77.1)	39/60 (65.0)	0.006
JAKinib kesme nedeni n,%				0.010
Yan etki/komorbidite	11 (22.9)	8 (32.0)	3 (12.0)	0.010
Primer yanıtsızlık	19 (39.6)	6 (24.0)	19 (76.0)	0.463
Sekonder yanıtsızlık	16 (33.3)	11 (44.0)	3 (12.0)	<0.001
Remisyon	2 (4.2)	0	0	0.227
Yan etkiler				
Karın ağrısı, bulantı, ishal	3 (25.0)	2 (22.2)	4 (50.0)	
Orofasyal herpes	1 (8.33)	0	0	
Zona zoster	1 (8.33)	0	0	0.373
Aktif sigara içmeye devam	1 (8.33)	0	0	
Koroner arter/kapak patolojisi	3 (25.0)	2 (22.2)	1 (12.5)	
Gebelik	1 (8.33)	1 (11.1)	0	
Kompliyans sorunu	1 (8.33)	1 (11.1)	0	
Esansiyel trombositoz	1 (8.33)	0	0	
Alerji	0	1 (11.1)	0	
Sitopeni	0	2 (22.2)	0	
Dislipidemi	0	0	2 (25.0)	
Yatış gerektiren enfeksiyon	0	0	1 (12.5)	
Tanılara göre JAKinib kullanımı n,%				
SNRA	24 (63.2)	10 (26.3)	14 (36.8)	0.008
SPRA	50 (57.5)	36 (41.4)	16 (18.4)	<0.001
AS	14 (35.9)	1 (2.6)	27 (69.2)	<0.001
PsA	5 (29.4)	0	13 (76.5)	<0.001
Diğer	3 (50.0)	1 (16.7)	2 (33.3)	0.478
p değeri	0.032	<0.001	<0.001	
Tanılara göre başlanan JAKinibe devam n,%				
SNRA	14 (58.3)	6 (60.0)	9 (64.3)	0.121
SPRA	22 (44.0)	17 (47.2)	14 (87.5)	0.327
AS	8 (57.1)	0	13 (48.1)	0.001
PsA	3 (60.0)	N/A	9 (69.2)	0.877
Diğer	1 (33.3)	0	2 (100)	0.400
p değeri	0.695	0.361	0.055	
Tanılara göre JAKinib kesme nedeni n,%				
SNRA				
Yan etki/komorbidite	2 (22.2)	3 (75.0)	1 (20.0)	
Primer yanıtsızlık	3 (33.3)	0	3 (60.0)	0.217
Sekonder yanıtsızlık	4 (44.4)	1 (25.0)	1 (20.0)	
SPRA				
Yan etki/komorbidite	9 (32.1)	5 (26.3)	1 (50.0)	
Primer yanıtsızlık	7 (25.0)	4 (21.1)	1 (50.0)	0.702
Sekonder yanıtsızlık	12 (42.9)	10 (52.6)	0	
AS				
Yan etki/komorbidite	0	0	0	
Primer yanıtsızlık	5 (100)	1 (100)	13 (92.9)	N/A
Sekonder yanıtsızlık	0	0	1 (7.1)	
PsA				
Yan etki/komorbidite	0	0	1 (25.0)	
Primer yanıtsızlık	2 (100)	0	2 (50.0)	N/A
Sekonder yanıtsızlık	0	0	1 (25.0)	
Diğer				
Yan etki/komorbidite	0	0	0	
Primer yanıtsızlık	2 (100)	1 (100)	0	N/A
Sekonder yanıtsızlık	0	0	0	
p değeri	0.019	<0.001	<0.001	

[EP-62]

IgG4-İlişkili Hastalığın Tanı ve Takibinde Görüntüleme Yöntemleri: Kullanım Eğilimleri ve Klinik Yansımaları

Rabia Deniz, Cemal Bes
Sağlık Bilimleri Üniversitesi Başakşehir Çam ve Sakura Şehir Hastanesi, Romatoloji Kliniği

Amaç: İmmünoglobulin G4 ile ilişkili hastalık (IgG4-RD), çoklu organ sistemini etkileyen kronik, fibroenflamatuvar bir hastalıktır ve tanı ile izlemde sıklıkla görüntülemeye ihtiyaç duyulmaktadır. Kritik rolüne rağmen, hangi görüntüleme yönteminin tercih edilmesi gerektiği ve takip aralıkları gibi konularda halen bir standart belirlenmemiştir. Bu çalışma, IgG4-RD'de farklı görüntüleme yöntemlerinin kullanım eğilimlerini değerlendirmeyi amaçlamaktadır.
Gereç-Yöntem: Bu retrospektif, tek merkezli çalışmaya, Mayıs 2020 ile Aralık 2024 tarihleri arasında ACR/EULAR kriterlerine göre IgG4-RD tanısı almış 18 hasta dahil edilmiştir. Klinik, laboratuvar, histopatolojik ve görüntüleme verileri değerlendirilmiştir. Tanı ve takip süreçlerindeki BT, MRG ve PET-BT kullanımları analiz edilmiştir. Hastalar tanı anında akut böbrek hasarı (AKI) varlığına göre sınıflandırılmıştır.
Bulgular: Çalışmaya dahil edilen hastaların temel demografik ve hastalık ilişkili verileri AKI varlığına göre Tablo 1'de verilmiştir. Tanı anında en sık tercih edilen görüntüleme yöntemi BT (%83.3) olurken, bunu PET-BT (%61.1) ve MRG (%27.8) takip etmiştir ve kullanılan görüntüleme yöntemlerine ilişkin veri Tablo 2'de verilmiştir. İlk tanı anında %66.6 oranında kombine görüntüleme kullanılmışken, takip sürecinde bu oran azalmış ve tek modalite kullanımına geçilmiştir. AKI olan ve olmayan hastalar arasında ilk takip görüntülemesi tercihinde anlamlılığa yakın bir fark gözlenmiştir (p=0.072). Özellikle AKI olan hastalarda görüntüleme takip aralıkları anlamlı şekilde daha kısa bulunmuştur (30.5 ay vs. 49 ay, p=0.049). Zamanla PET-BT kullanımı azalırken, MRG daha fazla tercih edilmiştir. Bununla birlikte, standart bir takip stratejisi gözlenmemiştir.
Sonuç: Çalışmamız, tanıda multimodal görüntüleme kullanımından takibin ilerleyen dönemlerinde tek modaliteye geçiş olduğunu göstermektedir. AKI varlığı gibi klinik faktörlere bağlı olarak görüntüleme tercihlerinde farklılıklar izlenmiştir. Standardize edilmiş görüntüleme protokollerinin eksikliği, hasta izleminin iyileştirilmesi açısından konsensüs kılavuzlara olan ihtiyacı ortaya koymaktadır.

Anahtar Kelimeler: IgG4-ilişkili hastalık, Görüntüleme yöntemleri, Multimodal görüntüleme

Tablo 1: Çalışma gruplarının demografik ve hastalık ilişkili özellikleri

Parametreler	Tanıda AKI (+) (n=
Kadın/Erkek (n,%)	1/9 (10/90)
Yaş, yıl (ortanca, aralık)	56 (46–77)
Tanı yaşı, yıl (ortanca, aralık)	55 (44–77)
Hastalık süresi, ay (ortanca, aralık)	30.5 (3–61)
Son vizitte remisyon (n,%)	7 (87.5)
Tanıda biyopsi (n,%)	5 (50.0)
CRP mg/L (ortanca, aralık)	75.1 (49.2–450.
ESR mm/saat (ortanca, aralık)	65.5 (32–192)
PET-BT (n,%)	6 (60.0)
BT (n,%)	8 (80.0)
MRG (n,%)	3 (30.0)

Tablo 2: Görüntüleme yöntemlerinin tanı ve takipte kullanımı

Görüntüleme Yöntemi	Tanıda (n=18)	1. Takip (n=16)	2. Ta
PET-BT	1 (5.6)	5 (31.3)	
BT	3 (16.6)	6 (37.5)	
MRG	2 (11.2)	3 (18.8)	
PET-BT+BT	9 (50.0)	0	
PET-BT+MRG	0	1 (6.3)	
PET-BT+BT+MRG	1 (5.6)	0	
BT+MRG	2 (11.2)	1 (6.3)	
Son görüntüleme sonrası geçen süre (ay)	N/A	3 (1–19)	6.

[EP-63]

Romatoloji Uygulamasında Canakinumab: Klinik Sonuçlar ve Dozlama Stratejileri

Rabia Deniz[1], Oya Altun[2], Ceren Tansu Yavuz[2], Sezgi Karabulut Gök[2], Ferdanur Deniz[3], Hatice Kübra Yerişenoğlu Demir[2], Rumeysa Mirza Altıntaş[2], Kübra Uğur[2], Ayşe Elif Boncukcuoğlu[2], Can Erzik[4], Cemal Bes[1]
[1]Sağlık Bilimleri Üniversitesi Başakşehir Çam ve Sakura Şehir Hastanesi, Romatoloji Kliniği
[2]Sağlık Bilimleri Üniversitesi Başakşehir Çam ve Sakura Şehir Hastanesi, İç Hastalıkları Kliniği
[3]Medipol Mega Üniversitesi Tıp Fakültesi, Kadın Hastalıkları ve Doğum Anabilim Dalı
[4]Marmara Üniversitesi Tıp Fakültesi, Tıbbi Biyoloji Anabilim Dalı

Amaç: İnterlökin-1 beta(IL-1β) hedefli monoklonal bir antikor olan kanakinumab(KAN), çeşitli otoinflamatuvar hastalıklarda anlamlı etkinlik göstermektedir. Bu çalışma, üçüncü basamak bir romatoloji merkezinde KAN tedavisinin etkinliğini, güvenlilik profilini ve dozlamaya yönelik uygulamaları değerlendirmeyi amaçlamaktadır.
Gereç-Yöntem: Retrospektif, tek merkezli çalışmaya, Mayıs 2020 ile Eylül 2024 tarihleri arasında KAN kullanılan 54 hasta dâhil edilmiştir. Hastalar; MEFV-pozitif FMF(n=42), MEFV-negatif FMF(n=7), FMF dışı otoinflamatuvar hastalıklar(n=2) ve Erişkin Başlangıçlı Still Hastalığı(AOSD, n=3) olmak üzere dört gruba ayrılmıştır. Tedavi süresi, yanıt oranları ve advers olaylar dahil olmak üzere klinik ve laboratuvar verileri hasta dosyalarından elde edilmiştir.
Bulgular: Demografik ve klinik özellikler Tablo 1'de sunulmuştur. MEFV-pozitif FMF hastalarının tanı yaşı, MEFV-negatif hastalara göre anlamlı düzeyde daha düşük(medyan:9,5 vs.35 yıl, p=0,012) ve aile öyküsü MEFV-pozitif grupta belirgin şekilde daha sıktı (59,5% vs.14,3%, p=0,033). MEFV-pozitif hastalarda KAN tedavisi çoğunlukla anakinra'ya yetersiz yanıt(42,8%) veya anakinra'ya bağlı advers reaksiyonlar(40,5%) nedeniyle başlanmıştır(Tablo 2). KAN tedavisinin medyan süresi 22 ay olup, hastaların %95,2'si maksimum 150 mg/ay dozunu almıştır. KAN ile ilgili parametreler açısından MEFV genotiplerine göre anlamlı

fark saptanmamıştır. KAN, MEFV-pozitif FMF hastalarının %81,0'inde tam, %19,0'unda ise parsiyel yanıt sağlayarak güçlü klinik etkinlik göstermiştir (Tablo 2). Tedaviyle birlikte atak süresi anlamlı şekilde azalmış (medyan 4 günden 2 güne, p<0,001), atak sıklığı ve inflamatuvar belirteçler (CRP, ESR, WBC, nötrofil sayısı) önemli ölçüde düşmüştür(tümü için p<0,001). Üriner protein/kreatinin oranında da anlamlı ancak sınırlı bir azalma gözlenmiştir(p=0,010). Advers olaylar minimal düzeyde olup, sadece bir geri dönüşlü sitopeni bildirilmiştir. Etkinlik ve güvenlilik, MEFV-pozitif ve negatif gruplar arasında benzer bulunmuştur. Ayrıca, MEFV-pozitif hastaların %54,8'inde doz aralıkları uzatılmış, %47,8'inde ise bu aralıklar 12 haftaya kadar çıkarılmıştır. Uzatma işlemleri kademeli(%52,2) veya doğrudan(%47,8) olarak gerçekleştirilmiş, bu esnada tedavi etkinliği azalmamıştır.
Sonuç: Bu çalışma, diğer tedavilere refrakter FMF ve diğer otoinflamatuvar hastalıkların yönetiminde KAN'ın klinik etkinliğini, güvenliliğini ve esnek dozlama olanaklarını ortaya koymaktadır. KAN, romatoloji pratiğinde otoinflamatuvar hastalıklar alanında temel tedavi seçeneklerinden olmayı sürdürmektedir.

Anahtar Kelimeler: Kanakinumab, Ailevi Akdeniz Ateşi, otoinflamatuvar hastalık

Tablo 1: Başlangıç Klinik Ve Demografik Özellikler

Parametreler	MEFV pozitif FMF (n=42)	MEFV negatif FMF (n=7)	FMF dışı OIH (n=2)	AOSD (n=3)	p değeri
Cinsiyet (K/E)	25 (59.5)	5 (71.4)	2 (100)	3 (100)	0.373
Akraba evliliği	6 (14.3)	0	0	0	0.358
Yaş, yıl (ortalama ± SS)	34.7 ± 11.8	41.6 ± 9.5	25.5 ± 0.7	40.0 ± 17.8	0.201
Tanı yaşı, yıl (medyan, aralık)	19.5 (4-46)	35 (20-41)	21 (21-21)	32 (17-58)	0.143
Tedavi başlangıç yaşı, yıl (medyan,	19.5 (4-46)	35 (20-41)	22 (21-23)	32 (17-58)	0.148
Hastalık süresi, yıl	12.5 (2-38)	7 (3-14)	2 (2-2)	2 (2-8)	0.135
Semptom başlangıcı ile tanı arası sü	7.5 (1-42)	15 (4-20)	6.5 (6-7)	1 (0-5)	0.397
Semptom başlangıcı ile tedavi arası	7.5 (1-42)	15 (4-20)	7.5 (6-9)	1 (0-5)	0.403
Amiloidoz	18 (23.8)	3	0	0	0.515
Amiloidoz yaşı, yıl (medyan, aralık)	36 (14-62)	35 (16-36)	N/A	N/A	N/A
Aktif amiloidoz öyküsü	6 (14.6)	0	0	0	0.383
Aktif FMF öyküsü	25 (59.5)	1 (14.3)	0	0	0.006
İlk kolşisin kullanımı yaşı	19 (4-46)	35 (20-41)	21 (21-21)	17 (17-21)	0.317
Günlük kolşisin dozu, mg (medyan	1.5 (0.5-3)	1.5 (1.5-3)	1.5 (1.5-1.5)	1.5 (1.5-1.5)	0.252
Kolşisin intoleransı	12 (28.6)	4 (57.1)	0	0	0.223
Diyaliz	8 (66.7)	3 (75.0)	N/A	N/A	0.739
Hepatotoksisite	3 (25.0)	1 (25.0)	N/A	N/A	0.739
Alerjik reaksiyon	1 (8.3)	0	N/A	N/A	0.739
Kolşisine yetersiz yanıt	40 (95.2)	6 (85.7)	2 (100)	3 (33.3)	0.373
Anakinra kullanımı	42 (100)	6 (85.7)	1 (50.0)	3 (100)	0.035
Anakinra dozu, mg (medyan, aralık)	100 (100-100)	100 (100-200)	100 (100-100)	100 (100-200)	0.926
Anakinra advers etkisi	17 (41.5)	1 (16.7)	0	2 (66.7)	0.328
Erişkinler bölgesi reaksiyonu	15 (38.2)	1 (100)	0	2 (100)	0.709
Diğer	2 (11.8)	0	0	0	0.709
Anakinra'ya yetersiz yanıt	21 (50.0)	4 (66.7)	1 (100)	1 (33.3)	0.507
Tocilizumab kullanımı	1 (2.4)	0	0	0	0.917
Kortikosteroid kullanımı	7 (16.7)	1 (14.3)	0	3 (100)	0.052

Tablo 2: Canakinumab Tedavi Parametreleri ve Sonuçları

Parametreler	MEFV pozitif FMF (n=42)	MEFV negatif FMF (n=7)	FMF dışı OIH (n=2)	AOSD (n=3)	p değeri
Canakinumab başlama nedeni					
Anakinra advers etkisi	17 (40.5)	1 (14.3)	0	2 (66.7)	0.002
Anakinra'ya yetersiz yanıt	18 (42.8)	4 (57.1)	1 (50.0)	1 (33.3)	
Anakinra erişim sorunu	7 (16.7)	2 (22.2)	0	0	
Anakinra'ya yanıtsız OIH	0	0	1 (50.0)	0	
Canakinumab tedavi süresi, ay (me	22 (6-100)	38 (6-67)	16 (15-17)	24.5 (18-31)	0.628
Aylık maksimum Canakinumab dozu					
150 mg	40 (95.2)	7 (100)	2 (100)	3 (100)	0.795
300 mg	2 (4.8)	0	0	0	
Canakinumab yanıtı					
Tam yanıt	34 (81.0)	6 (85.7)	3 (100)	3 (100)	0.569
Parsiyel yanıt	8 (19.0)	1 (14.3)	0	0	
Canakinumab advers etkisi	1 (2.4)	0	0	1 (33.3)	0.280
Sitopeni	1 (100)	N/A	0	0	0.500
Hepatotoksisite	0	0	1 (100)	1 (100)	
Advers etki sonrası yeniden başlam	1 (100)	N/A	1 (100)	N/A	N/A
Halen Canakinumab kullanımlar	39 (92.9)	6 (85.7)	2 (100)	2 (66.7)	0.543
Canakinumab doz aralığı uzatılanlar	23 (54.8)	5 (71.4)	0	1 (33.3)	0.210
Canakinumab doz aralığı (maksimur					
6 hafta	11 (47.8)	2 (40.0)	N/A	1 (100)	0.624
8 hafta	7 (30.4)	3 (60.0)	N/A	0	
12 hafta	3 (13.0)	0	N/A	0	
12 haftadan uzun	2 (8.7)	0	N/A	0	
Doz aralığı uzatma stratejisi					
Kademeli	12 (52.2)	3 (60.0)	N/A	0	0.450
Tek adımda	11 (47.8)	2 (40.0)	N/A	1 (100)	
Doz aralığı uzatımı sonrası atak hiz	0	0	N/A	0	N/A
Remisyon nedeniyle Canakinumab k	3 (7.1)	0	0	0	0.669

Organizasyon Sekreteryası

D Event Turizm Organizasyon

İçerenköy Mah. Çayır Cad. No:5

Bay Plaza Kat:12 Ataşehir/İstanbul

Tel: 0216 573 18 36

kongre@devent.com.tr

www.devent.com.tr